Zirkumzision

Aus PflegeWiki

Eine operative Entfernung der Vorhaut nennt man umgangssprachlich Beschneidung, der Fachterminus lautet **Zirkumzision** (neue Schreibung) oder auch Circumcision. Die Gründe zur Zirkumzision sind neben medizinischen Indikationen häufig kultureller Natur.

Freihand-Beschneidung eines Kindes - die in Europa am häufigsten durchgeführte Technik (siehe Punkt 3.3)

Die Zirkumzision ist eine kontrovers diskutierte Operation. Es herrscht innerhalb Ärzteschaft wachsender Konsens darüber, dass die Zirkumzision negative Auswirkungen auf das sexuelle Lustempfinden und die sexuelle Funktion hat,[1] durch medizinische Mythen ohne medizinwissenschaftliche Grundlage gerechtfertigt wird,[2] und mit einer signifikanten Komplikationsrate behaftet ist.[2][3]

Inhaltsverzeichnis

- 1 Geschichte
  - 1.1 Nicht-religiöse Zirkumzision in der Englisch-sprachigen Welt
    - 1.1.1 Aufstieg der "prophylaktischen" Beschneidung im 19. Jahrhundert
    - 1.1.2 Niedergang der Beschneidung
- 2 Säuglingsbeschneidung
- 3 Operationstechnik
  - 3.1 Beschneidung mit Gomco-Klemme
  - 3.2 Plastibell
  - 3.3 Freihand-Beschneidung
- 4 Indikation
- 5 Die Vorhaut
  - 5.1 Allgemein
  - 5.2 Die glatte Schleimhaut
  - 5.3 Das gefurchte Band
  - 5.4 Das Frenulum
- 6 Zurückstreifen der Vorhaut
- 7 Industrielle Bedeutung der Zirkumzision
- 8 Verluste durch die Zirkumzision
  - 8.1 Schutzfunktion
  - 8.2 Immunabwehr
  - 8.3 Erogene Empfindlichkeit
  - 8.4 Bedeckung während der Erektion
  - 8.5 Selbst-stimulierende sexuelle Funktion

- 8.6 Sexuelle Funktionen während des Geschlechtsakt
- 8.7 Sonstige Funktionen
- 9 Pflege der Vorhaut
  - 9.1 Meidung von Seife und des vorzeitigen Zurückziehens der Vorhaut
- 10 Verbreitung der Zirkumzision
- 11 Nachteile der Zirkumzision
  - 11.1 Körperliche Nachteile
    - 11.1.1 Entblößung
    - 11.1.2 Desensibilisierung, Verlust an sexueller Empfindsamkeit
    - 11.1.3 Behinderung der Sexuellen Funktion
    - 11.1.4 Äußerliche Veränderung des Penis durch Zirkumzision
    - 11.1.5 Unterbrechung der Blutzirkulation
    - 11.1.6 Hygienische und Gesundheitliche Nachteile
  - 11.2 Psychische und Neurologische Schäden durch die Beschneidung
    - 11.2.1 Psychische Schäden
    - 11.2.2 Neurologische Auswirkungen der Beschneidung
- 12 Risiken und Komplikationen
- 13 Hygienische und gesundheitlich-präventive Motive
  - 13.1 Übertragung von Geschlechtskrankheiten
    - 13.1.1 Natürlicher Schutz
  - 13.2 Übertragung von HIV
    - 13.2.1 Bioethische Einwände
    - 13.2.2 Einwände bezüglich der Anwendbarkeit
    - 13.2.3 Kritik an der Durchführung der Teststudien
  - 13.3 Gebärmutterhalskrebs
  - 13.4 Peniskrebs
  - 13.5 Harnwegsinfekte
- 14 Einfluss auf die Sexualität
  - 14.1 Allgemein
  - 14.2 Neue Europäische Studienergebnisse 2011
  - 14.3 Masturbation
  - 14.4 Geschichte der Beschneidung zur Verringerung des sexuellen Vergnügens und der Masturbation
- 15 Kritik an der Beschneidung männlicher Minderjähriger
- 16 Vergleich zwischen weiblicher und männlicher Beschneidung
- 17 Rechtslage in Deutschland
- 18 Situation in anderen Ländern
  - 18.1 Großbritannien
  - 18.2 Schweden
  - 18.3 Niederlande
- 19 Einzelnachweise
- 20 Weblinks
  - 20.1 Medizinische Informationen
  - 20.2 Videos

Geschichte

Unterschiedlichste Hyopothesen wurden über den Ursprung der Zirkumzision aufgestellt. So entstand die Beschneidung unterschiedlichen Annahmen zufolge ursprünglich als ein religiöses Opfer zur Sicherung der Fruchtbarkeit, als Inkarnationsritus, als Versuch die Männlichkeit zu betonen, oder als Mittel zur Demütigung von besiegten Feinden und Sklaven,[4] oder als Hygienemaßnahme.[4] Der australische Medizinhistoriker Robert Darby beschreibt diese Theorien als "widersprüchlich", und erklärt:

> "*Die einzige Übereinkunft unter den Vertretern der verschiedenen Theorien besteht darin, dass die Förderung der Gesundheit nichts damit zu tun hat*."[4]

Immerman *et al*. behaupten, dass die Zirkumzision das sexuelle Vergnügen bei pubertierenden Jungen verringert, was einen Wettbewerbsvorteil für Stämme dargestellt habe, die die Zirkumzision praktizierten, was zur Ausbreitung der Zirkumzision geführt habe.[5] Wilson glaubt, dass die Zirkumzision eine Hingabe an eine Gruppe repräsentiere, und vielleicht einen evolutionären Zweck erfülle, indem sie außerehelichen Geschlechtsverkehrs.verringerte.[6]

Westliche Länder haben keine Beschneidungstradition. In der Antike, brachte die Ausdehnung des römischen Reiches Westler in Berührung mit Völkern aus dem Mittleren Osten, von denen einige ihrer Kinder sich durch Zirkumzision oder andere Genitaloperation kennzeichneten. Um diese Kinder zu beschützen erließen die Römer Verbote gegen die Zirkumzision.[7] Über die Jahrhunderte erließ die Katholische Kirche mehrere ähnliche Gesetze.[8][9]

In der Geschichte der Medizin wurde keiner medizinischen Prozedur die Heilung oder Vorbeugung einer größeren Anzahl Krankheiten zugeschrieben. Noch in den 1970er Jahren priesen führende amerikanische Lehrbücher der Urologie die Routine-Beschneidung als eine legitime Präventionsmaßnahme gegen Selbstbefriedigung an.[10]

Nicht-religiöse Zirkumzision in der Englisch-sprachigen Welt

Aufstieg der "prophylaktischen" Beschneidung im 19. Jahrhundert

Moses Maimonides nannte bereits im Mittelalter einen weiteren Grund für die Beschneidung: Die Geschlechtsorgane sollten so verletzt und geschwächt werden, dass sie zwar noch funktionieren, aber keine „überschüssige“ Lust mehr zulassen. Die Geschlechtsorgane bedürften keiner Perfektionierung, es gehe nicht um die Korrektur eines angeborenen, sondern eines moralischen Makels.[11]

Diese sexualfeindliche Begründung für die Beschneidung wurde im 18. Jahrhundert in Europa wiederentdeckt. So empfahl der Schweizer Arzt Simon-Auguste Tissot die Beschneidung von Jungen wie auch von Mädchen als Kur gegen Masturbation, die er als Ursache für „jugendliche Rebellion“ und Krankheiten wie Epilepsie, „Erweichung von Körper und Geist“, Hysterie und Neurosen ansah. Zu einer allgemeinen Einführung der Beschneidung in Europa kam es dennoch nicht, stattdessen wurden, neben der Methode der Infibulation, aus heutiger Sicht merkwürdige Apparaturen und Vorrichtungen zur Verhinderung der Masturbation propagiert.

In den angelsächsischen Ländern jedoch führte diese Sexualfeindlichkeit und besonders die weit verbreitete Masturbationshysterie letztlich dazu, dass sich ab Mitte des 19. Jahrhunderts und verstärkt am Ende des 19.Jahrhunderts die Praxis der nicht-medizinischen Zirkumzision von Jungen

und männlichen Säuglingen zunehmende Verbreitung fand.

Genauer war die Vorbeugung und Eindämmung der Masturbation unter Jungen, die im in der viktorianischen Gesellschaft als schädlich angesehen wurde, die Hauptmotivation für die Einführung und Verbreitung der Zirkumzision. So propagierten führende Mediziner, dass Jungen als Vorbeugungsmaßnahme gegen die Masturbation oder als Strafe dafür beschnitten werden sollten.[12][13] Von England aus, wo die routinemäßige Zirkumzision bis zu ihrem Niedergang nach dem Zweiten Weltkrieg nur auf die britische Oberschicht begrenzt blieb, wurde die Praxis der Routine-Zirkumzision in Vereinigten Staaten, Australien, Neuseeland und die englischsprachigen Bevölkerungsteile Kanadas und Südafrikas exportiert. In diesen eher egalitär ausgerichteten Gesellschaften Kanadas, der USA, und Australiens mit ihren, im Vergleich zu Großbritannien, schwach ausgeprägten Klassenbewusstsein verbreitete sich die Beschneidungspraktik auch jenseits der Oberklasse.

Universelle Verbreitung hatte die routinemäßige Zirkumzision in den 1940ern und 1950ern in den USA, aber auch Australien, den englischsprachigen Provinzen Kanadas und ganz Neuseeland erreicht. Diese Institutionalisierung glich einer beinahe schon Pflichtbeschneidung, bei der Eltern zum Eingriff gedrängt oder die männlichen Neugeboren gleich ohne Einverständnis der Eltern automatisch beschnitten wurden. Krankenhäuser führten die Routine-Zirkumzision ein, ohne dass in der Öffentlichkeit jemals eine Debatte darüber geführt wurde. Trotz der hohen Beschneidungsraten in den USA war die Routine-Zirkumzision jahrzehntelang nie Thema einer öffentlichen Debatte. Erst in den 1970er Jahren zwang eine Reihe von gerichtlichen Klagen Krankenhäuser dazu, eine schriftliche elterliche Einwilligung einzuholen, um diese medizinisch unbegründete aber finanziell lukrative Operation durchführen zu können.

Kritiker der Beschneidung merken an, dass die heutigen Gründe, welche von Beschneidungsbefürwortern angeführt werden, den aktuellen Ängsten und Befürchtungen angepasst seien. So erinnere die teilweise fanatische Anpreisung der Zirkumzision als fragwürdiges Mittel im Kampf gegen HIV und AIDS verdächtig an die Befürwortung der Zirkumzision als Prophylaxe von Syphilis, dem "AIDS des 19 Jahrhunderts." Da heute gängige Vorwände, wie die Behauptungen, dass die Zirkumzision Krebs und Geschlechtskrankheiten vorbeugen könnte, entkräftet wurden, würden Beschneidungsbefürworter heute versuchen neue Vorwände zu finden. Es bleibt jedoch eine medizinhistorischer Tatsache, dass das Bestreben zur Zirkumzision anderer zuerst da war, und die sich stetig wandelnden "Gründe" erst später nachgeliefert wurden.

Obwohl es schwierig ist historische Beschneidungsraten zu bestimmen, geht eine Schätzung davon aus, dass 1932 in den USA 32% aller männlichen Neugeborenen beschnitten wurden[14] Laumann *et al*. gaben an, dass sich die Beschneidungsraten für in den USA geborene Männer näherungsweise auf 70%, 80%, 85%, und 77%, für die jeweiligen Geburtenjahrgänge 1945, 1955, 1965, und 1971 beläuft.[14]

Eine Studie aus dem Jahr 1987 fand heraus, dass die Hauptgründe dafür, warum sich US-amerikanische Eltern für die Zirkumzision ihrer Söhne entschieden, soziale Bedenken wie etwa "Bedenken über die Einstellungen seiner Altersgenossen und das zukünftige Selbstbild ihres Sohnes" waren, und keine medizinische oder gesundheitliche Motive.[15] Nach einem Bericht der Agency for Healthcare Research and Quality lag die nationale Säuglingsbeschneidungsrate für 2005 bei noch 56%.[16]

Niedergang der Beschneidung

1948 nahm der britische National Health Service die routinemäßige Beschneidung nicht in die Liste der abgedeckten Leistungen auf, und seitdem müssen medizinisch nicht-indizierte Zirkumzisionen von den Eltern privat bezahlt werden. Unter Männern (im Alter von 15 Jahren oder älter), die weder Muslime noch Juden sind, beträgt der Anteil der Beschnittenen, laut einer Schätzung der Weltgesundheitsorganisation, 6%. Wenn die Daten der Bevölkerungsteile aus der Karibik, Schwarzafrika, Indien und Pakistans der zweiten National Survey of Sexual Attitudes and Lifestyles (Nationale Studie der sexuellen Einstellungen und Lebensweisen) mit den Daten der Hauptstudie kombiniert werden, ergibt sich eine mit zunehmenden Alter abnehmende BEschneidungsrate, wobei 11.7% der 16 bis 19 Jährigen und 19,6 % der 40 bis 44 Jährigen beschnitten sind.[17] Es lassen sich eindeutige ethnische Unterschiede festmachen:

> *„Mit der Ausnahme der Schwarzen aus der Karibik, gaben Männer aller ethnischer Minderheiten im Vergleich zu Männern, die sich selbst als "Weiße" definierten, mit signifikant größerer Wahrscheinlichkeit an beschnitten zu sein“.*

Die Zirkumzisionsrate in Australien ist seit den 1970er Jahren stark rückläufig, was zu einem altersbestimmten Abfall in der Verbreitung der Zirkumzision geführt hat. Laut einer Studie aus den Jahren 2000 bis 2001 waren 32% aller 16-19 Jährigen, 50% aller 20-29 Jährigen und 64% aller 30-39 Jährigen beschnitten.[18]

Laut dem Canadian Institute for Health Information, wurden im Jahr 1996/97, noch rund 20 Prozent der Kanadischen männlichen Neugeborenen beschnitten, bis zum Jahr 2005, fiel dieser Wert auf 9.2 Prozent, wobei starke Unterschiede hinsichtlich der Beschneidungsrate zwischen den einzelnen Provinzen bestehen.[19][20]

Bis auf wenige Ausnahmen werden in den USA Beschneidungen bei Säuglingen- ohne jedwede Form der Anästhesie durchgeführt.

Säuglingsbeschneidung

Die Säuglingsbeschneidung ist eine vor allem in den USA verbreitete „prophylaktische“ und radikale Beschneidung der Vorhaut bei männlichen Säuglingen, die meist kurz nach der Geburt gewöhnlich in der ersten Lebenswoche erfolgt. Medizinische Gründe, die eine vorsorgliche Beschneidung rechtfertigen, bestehen nicht. Der ursprüngliche Anlass für diese Praxis bestand in einer Bestrafung und Erschwerung der damals als gesundheitsschädlich erachteten Masturbation.

Der Säugling wird mit weit gespreizten Beinen rücklings auf eine spezielle Unterlage gelegt und mit Klettbändern an Armen und Oberschenkeln auf eine Fixierungsvorrichtung gefesselt, damit er sich nicht bewegen kann. Zuerst muss die bei kleinen Jungen verklebte Vorhaut von der Eichel abgetrennt werden, wobei die empfindliche Eicheloberfläche erheblich verletzt werden kann. Scharten und Kerben in der Eicheloberfläche sind dann die Folge. Fast alle männlichen Babys haben eine natürliche Vorhautverengung. Daher lässt sich ihre Vorhaut auch nach Lösen der Verklebung nicht zurückziehen und die Vorhaut muss mit einem Skalpell oder einer Schere längs bis zum hinteren Eichelrand aufgeschnitten werden. Zuletzt wird die Vorhaut vollständig nach hinten gezogen und mittels spezieller Beschneidungsinstrumente abgeklemmt und abgeschnitten.[21]

Die erst wenige Tage alten Jungen werden bei der Zirkumzision meist nur unzureichend, in der übergroßen Mehrheit der Säuglingsbeschneidungen gar nicht betäubt. Die Beschneidung ist für den Säugling sehr schmerzhaft: So sind erhöhte Pulsraten und Serumcortisolspiegel als Stressparameter

infolge der Neugeborenenzirkumzision messbar.[22][23] Auch hat der Schmerz der Beschneidung messbare langfriste Auswirkungen auf das Verhalten der betroffenen Kinder. Noch mindestens 6 Monate nach dem Eingriff können stärker als gewöhnlich Verhaltensauffälligkeiten der Kinder beobachtet werden, wenn diese z. B. eine Injektion erhalten.[24] Ferner haben routinemäßig beschnittene Knaben eine geringere Schmerzhemmschwelle als Mädchen oder intakte (nichtbeschnittene) Jungen [24]

Operationstechnik

Für die Zirkumzision existieren unterschiedliche chirurgische Methoden. Bei der verbreitetsten Methode durchtrennt der Chirurg die Vorhaut zirkulär mit einem Skalpell. Bis auf wenige Ausnahmen, werden in den USA Beschneidungen bei Säuglingen- ohne jedwede Form der Anästhesie durchgeführt.

Beschneidung mit Gomco-Klemme

Diese Operation dauert ca. 10 – 20 min. Der Junge ist während der ganzen Zeit bei vollem Bewusstsein. Die aufgeschnittene Vorhaut wird hinter die Eichel zurückgezogen, so dass die Eichel vollständig frei liegt. Nun wird eine kleine Metallglocke über die Eichel gestülpt und die Vorhaut darüber wieder nach vorn gezogen und an der Spitze befestigt, damit sie nicht mehr nach hinten rutschen kann und straff über die Glocke gespannt bleibt. Dann wird ein Metallring über die Glocke geschoben. Jetzt befindet sich die Glocke unter der Vorhaut, während der Metallring den Penis von außen „festhält“. Die Klemme kann durch eine Stellschraube so angezogen werden, dass ihr Durchmesser kleiner wird und die Vorhaut mit hohem Druck auf die Oberfläche der Glocke gepresst wird. Diesen Zustand muss der Junge ca. 5 min. ertragen – danach ist die Blutversorgung der Vorhaut komplett unterbrochen. Schließlich wird die Vorhaut in Höhe des hinteren Eichelrandes mit einem Skalpell abgeschnitten und die Klemme sowie die Glocke danach entfernt. Mitunter ist nun noch ein weiterer Schnitt erforderlich, um den Rest des Vorhautbändchens an der Unterseite der Eichel zu entfernen. Beschneidung eines Säuglings bei vollem Bewusstsein:[21]

Beispiel: Gomco-Beschneidung

"Circumstraint" von Olympic (Neologismus aus circumcision (engl für Beschneidung) und constraint (engl. für Fesselung). Ein Fixierungsstuhl für ohne Vollnarkose durchgeführte Operationen an Babies und Kleinkindern. Häuptsächlich in den USA zur Beschneidung von Jungen im Säuglingsalter eingesetzt.

intakter Penis vor der Operation.

Der Genitalbereich wird mit einer antseptischen Lösung eingerieben.

Die Vorhautöffnung wird mit einer Gefäßklemme auseinandergezogen.

Bei Säuglingen und kleinen Jungen ist die Vorhaut fest mit der Eichel verklebt.
Eine geschlossene Gefäßklemme wird zwischen die Eichel und die Vorhaut gerammt.
Mit der Gefäßklemme wird zwischen der Vorhaut und der Eichel rings um die Eichel herum gestochert, um diese Vorhaut von der Eichel abzureißen.

Mit einer Gefäßklemme wird ein Bereich zur Hämostase angeklemmt, indem anschließend die Vorhaut längs inzisiert wird.

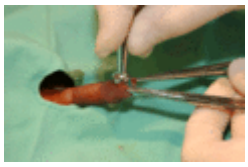

Die "Glocke" der Gomco-Klemme wird über die Eichel gestülpt.

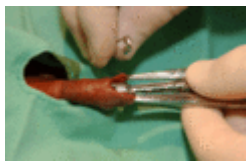

Die Glocke der Gomco-Klemme wird mit einer Sicherheitsnadel gesichert.

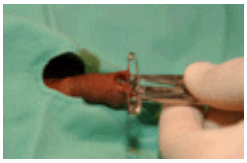

Die gesicherte Glocke der Gomcoklemme.

Die Gomco-Klemme wurde vollständig auf den Penis des Kindes angelegt

Oberes Bild: Die über die Eichel gepresste "Glocke";
Unteres Bild: die komplette Gomcoklemme auf dem Kinderpenis.

Das Endresultat: Die Eichel blutet. Man beachte, dass die Beschneidungswunde nicht nur die zirkuläre Schnittfläche sondern die gesamte Eichel umfasst.

Plastibell

Hierbei wird ein zweiteiliger Plastikring angelegt. Dabei liegt ein Teil zwischen Eichel und Vorhaut, der andere Teil außerhalb, an der Basis der Vorhaut. Das zwischen beiden angelegten Teilen liegende Gewebe wird durch einen Faden abgebunden. Durch das Abbinden der Blutzufur fault die Vorhaut langsam mehrere Tage lang ab, ehe sie von selbst abfällt. Das Verfahren gilt heutzutage als veraltet, da es mit lang anhaltenden Schmerzen verbunden ist, und nicht vollständig unter ärztlicher Überwachung stattfindet, so dass dieser bei eventuellen Schwellungen nicht eingreifen kann: Ferner besteht aufgrund des Fremdkörpers ein erhöhtes Infektionsrisiko.[25]

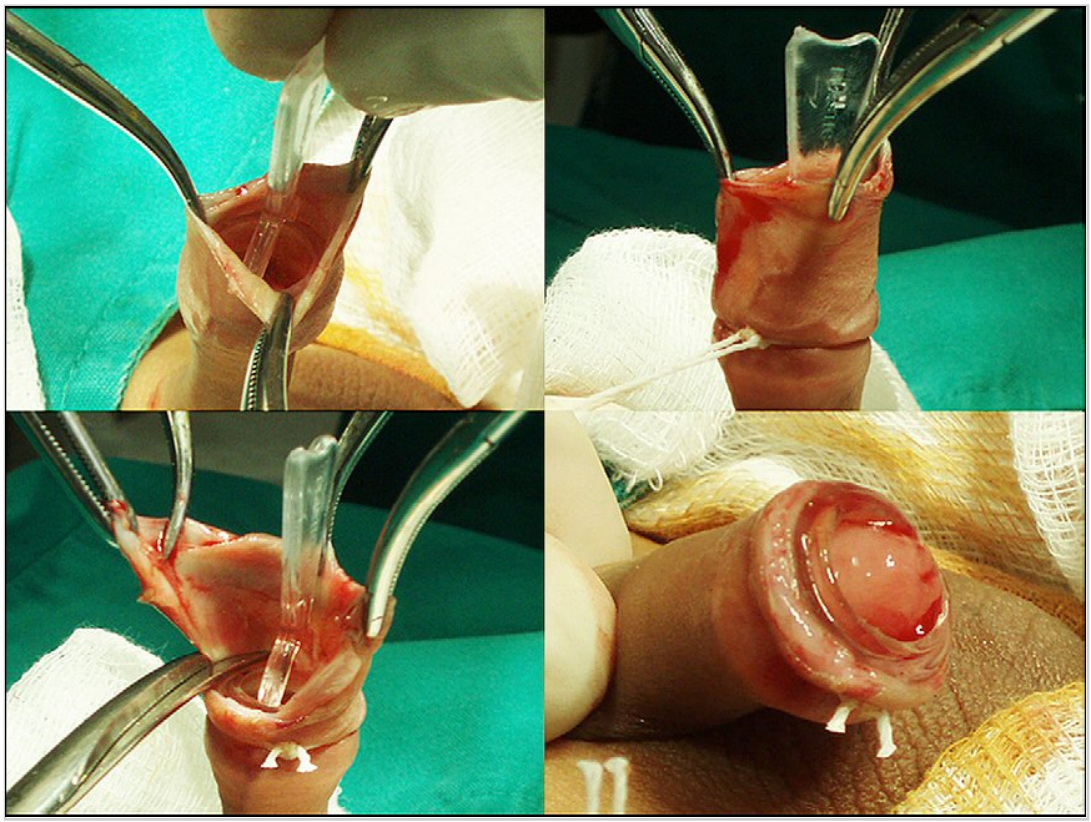

Plastibell™-Beschneidung

Freihand-Beschneidung

Die in Europa am häufigsten durchgeführte Technik ist die Freihand-Zirkumzision. Diese besteht in der freihändigen zirkulären Durchtrennung der Haut an zwei vorher markierten Stellen. Auch diese Markierung dient der Festlegung, wie viel Haut abgetragen wird. Danach wird die zwischen den beiden ringförmigen Schnitten liegende Haut abgetragen; die flankierenden Ränder werden zueinander geführt. Danach werden die Wundränder miteinander vernäht. Die Wunde, die nicht nur die zirkuläre Schnittstelle und Naht sondern auch die gesamte Eichel umfasst, heilt in der Regel innerhalb von zwei Wochen ab.

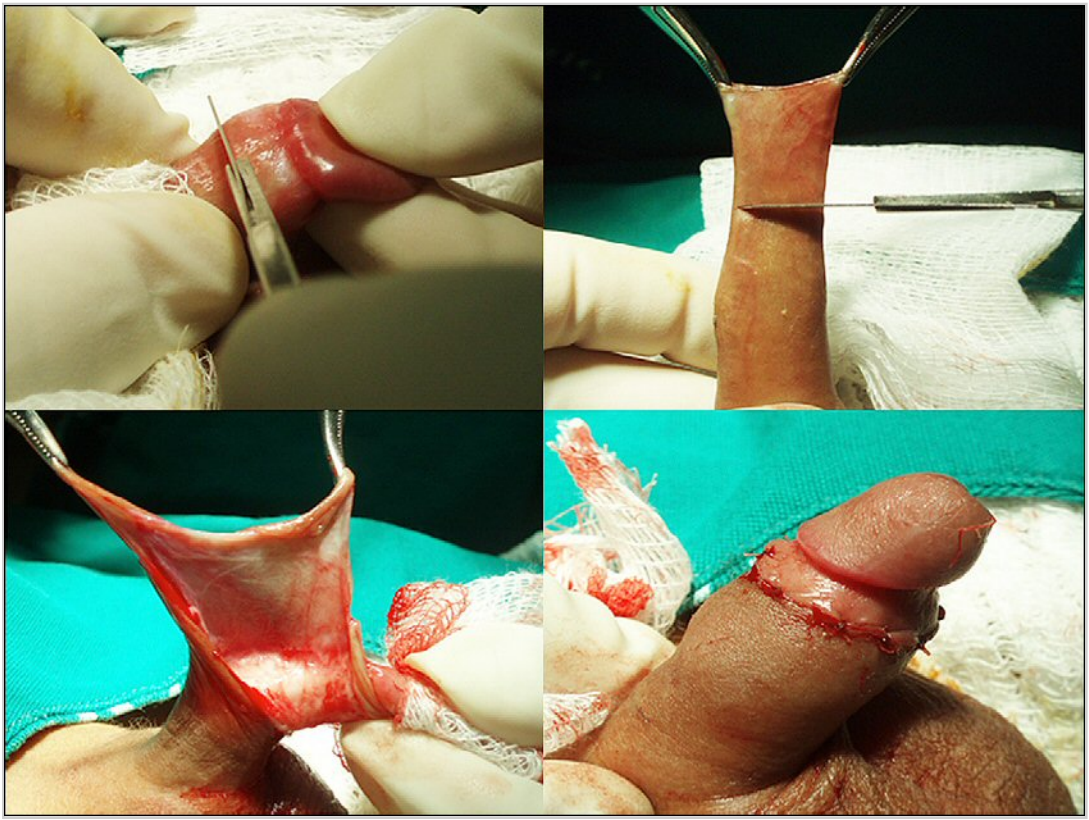

Freihand-Beschneidung-die "Standard"-Beschneidung in Deutschland

Indikation

Früher wurden narbige Phimosen infolge Balanitis Xerotica Obliterans (BXO) oder auch *Lichen sclerosus et atrophicus* Befall als absolute Indikation zur Zirkumzision angesehen. Allerdings kann auch diese Hauterkrankung heute konservativ mittels Corticosteroid-haltiger Salben (wie etwa Salbe mit Clobetasolpropionat) therapiert werden.[26]

Bei Säuglingen und Kindern ist eine verengte und mit der Eichel verklebte Vorhaut der Normalbefund, die Vorhaut erweitert und löst sich von der Eichel bei vielen Jungen erst in der Pubertät, sodass die Vorhaut vorher nicht zurückgezogen werden kann und sollte -ein Schutzzustand, der als *physiologische Phimose* bezeichnet wird.[27] Es ist zu erwarten, dass nur **44%** der **10-jährigen**, **85%** der **16-jährigen** und **98-99%** der **18-jährigen** Jungen eine vollständig zurückziehbare Vorhaut haben.[27] Eine Behandlung dieser natürlichen nicht-zurückziehbaren Vorhaut (physiologischen Phimose) ist, solange sie frei von Krankheitssymptomen bleibt, nicht nötig. Solange keine Krankheitssymptome wie etwa Schmerzen beim Wasserlassen, ständig wiederkehrende Entzündungen, oder Vernarbungen der Vorhautspitze auftreten, ist eine Phimose grundsätzlich als physiologisch anzusehen und bedarf folglich keiner Behandlung. Auch bei Erwachsenen, die die Vorhaut nicht vollständig zurückziehen können, besteht nur Handlungsbedarf, wenn Schmerzen bei der Penetration auftreten, oder die Penishygiene massiv beeinträchtigt ist. Ansonsten ist die präventive Beschneidung bei Kindern und Neugeborenen sehr umstritten und wird von allen ärztlichen Fachorganisationen weltweit als rein kosmetische beziehungsweise kulturelle Angelegenheit betrachtet.[28]

Die Vorhaut

Allgemein

Information über die Vorhaut selbst fehlt in der Diskussion über die Zirkumzision fast gänzlich. Sowohl in Ländern in der Zirkumzision die Norm darstellt, als auch in Ländern, in denen relativ selten Zirkumzisionen durchgeführt werden, besteht oft eine gewaltige Unwissenheit über die Vorhaut, ihrer Strukturen und ihre vielfältige Rolle beim menschlichen Geschlechtsverkehr. Unwissenheit, und falsche Information sind eher die Regel als die Ausnahme sowohl in der amerikanischen als auch der deutschsprachigen medizinischen Literatur und Praxis.

Die Vorhaut ist ein spezialisiertes, empfindliches, und funktionales Organ. Die Vorhaut ist eine modifizierte Verlängerung der Schafthaut. Sie bedeckt die Eichel und erstreckt sich gewöhnlich über die Eichelspitze hinaus, bevor sie sich selbst einfaltet und gerade hinter der Corona (dem Eichelgranz) wieder ihren Anhaftungspunkt findet. Die Vorhaut ist folglich eine doppel-schichtiges Organ.

Ihre wahre Länge beträgt rund das zweifache ihrer Außenseite (das äußere Vorhautblatt) und macht mehr als 50% der gesamten Haut des Penis aus.[29][30]

Die Vorhaut enthält eine hohe Konzentration von Blutgefäßen und Nervenenden. Sie ist mit dem peripenilen Muskelblatt, eine glatte Muskelschicht aus länglichen Muskelfasern verbunden. Diese Muskelfasern sind gewirbelt, und bilden so eine Art Schließmuskel, der dem Harntrakt optimalen Schutz vor Schutzstoffen und Keimen jeglicher Art bietet.

Die glatte Schleimhaut

Ähnlich der Unterseite der Augenlieder oder des Mundraums ist die Innenseite der Vorhaut von einer Schleimhaut bedeckt. Diese ist in zwei verschiedene Bereiche unterteilt: Die glatte Schleimhaut und die gefurchte Schleimhaut. Die glatte Schleimhaut, die auch als gefurchtes Band bezeichnet wird, liegt auf der Eichel des Penis auf und enthält ektopische Talgdrüsen, welche natürliche Emmolientien (weichmachende und feuchthaltende Sekrete), natürliche Gleitmittel, antivirale und antibakterielle Enzyme sowie Antikörper produziert.

Das gefurchte Band

An die glatte Schleimhaut angrenzend und gerade hinter der gefurchten Schleimhaut, liegt das gefurchte Band. Diese hochempfindliche, dicht mit spezialisierten Nervenenden durchsetzte Struktur besteht aus eng-gefalteten konzentrischen Bändern, ähnlich den elastischen Gummibändern einer Socke. Diese dehnbaren Falten ermöglichen es dem äußeren Vorhautende sich auszudehnen und zurückzugleiten. Dieses gefurchte Band verleiht der Vorhaut ihr charakteristisches sich verjüngendes Ende.

Das Frenulum

Auf der Unterseite der Eichel erstreckt sich die Verbindungsstelle der Vorhaut bis hin zum Meatus (Hahnröhrenöffnung) und bildet ein Bändchen, das sogenannte Frenulum. Es ist identisch mit dem Frenulum der Zunge, welches die Zunge mit der Mundunterseite verbindet. Das Frenulum der

Vorhaut hält die Vorhaut auf ihrem Platz vor der Eichelspitze und sorgt zusammen mit den glatten Muskelfasern dafür, dass die Vorhaut leicht wieder zurück auf ihrer gewöhnliche Position vor der Eichel zurückgestreift werden kann.

Zurückstreifen der Vorhaut

Bei der Geburt ist die Vorhaut mit der Eichel verklebt, ähnlich wie ein Fingernagel mit einem Finger verklebt ist. Im Laufe von Jahren löst sich die Vorhaut von der Eichel und der Vorhautöffnung weitet sich. Dieser Ablösungsprozess findet immer in einem von Kind zu Kind unterschiedlichen Zeitraum statt, kann bei manchen Jungen aber bis weit in die Pubertät hinein andauern. Entgegen dem weit verbreiteten Glauben, gibt es kein bestimmtes Alter, ab dem sich die Vorhaut von der Eichel gelöst haben und die Vorhaut zurückziehbar sein muss.

Selbst wenn sich Vorhaut schon in der frühen Kindheit von der Eichel löst, kann sich die Vorhautöffnung häufig nur soweit ausdehnen um das Wasserlassen zu ermöglichen. Dieser zweifache Schutzmechanismus-die Verklebung und die Verengung- dient dem Schutz der empfindlichen Eichel vor Umwelteinflüssen, Ausscheidungen (Windeln), eindringenden Keimen, und Verletzung usw.

Der Penis entwickelt sich natürlich im Laufe der Kindheit. Es gibt keinen Anlass für Eltern oder Ärzte den Penis des Kindes zu manipulieren. Die einzige Person, die die Vorhaut eines Kindes zurückstreifen soll, ist das Kind selbst, wenn es entdeckt hat, dass seine Vorhaut bereit dazu ist.

Industrielle Bedeutung der Zirkumzision

In den USA besteht große Nachfrage an Vorhäuten seitens einer Reihe von privatwirtschaftlichen Unternehmen, und das Marketing um die Vorhäuten von Kindern und Säuglingen ist zu einem einträglichen Wirtschaftszweig erwachsen mit einem jährlichen Umsatz in mehrstelliger Millionen-Höhe. So nutzen Pharmazie- und Kosmetikunternehmen die menschliche Vorhaut von Kindern als Forschungsmaterial. Unternehmen wie Tissue Sciences, Organogenesis und BioSurface Technology nutzen die Kindervorhaut als Rohmaterial für eine Art atmungsfähige Bandage.[31]

Verluste durch die Zirkumzision

Die Vorhaut besitzt vielfältige, schützende, sensorische und sexuelle Funktionen, welche durch die Zirkumzision irreversibel verloren gehen.

Schutzfunktion

So wie die Augenlieder die Augen schützen, schützt die Vorhaut die Eichel und hält ihre Oberfläche weich, feucht und empfindlich. Sie erhält außerdem die optimale Wärme und den optimaln PH-Wert aufrecht. Die Eichel selbst besitzt keine Talgdrüsen, also Drüsen, die das Sebum, eine Art natürliches Öl, produzieren, das der Haut Feuchtigkeit spendet.[32]

Immunabwehr

Die Schleimhäute, welche sich an allen Körperöffnungen befinden, bilden die vorderste Front der körpereigenen Immunabwehr. Drüsen in der Vorhaut produzieren antibakterielle und antivirale Proteine wie Lysozyme.[33]Lysozyme finden sich auch in Tränen und der Muttermilch. Spezialisierte epitheliale Langerhanssche Zellen, Bestandteile der körpereigenen Immunabwehr, sind in der äußeren Oberfläche der Vorhaut reichhaltig vorhanden.[34] Plasmazellen in der Schleimhaut der Vorhaut sondern Antikörper ab welche vor Infektionen schützen.[35]

Erogene Empfindlichkeit

Die menschliche Vorhaut ist so empfindlich wie die Fingerspitzen, oder die Lippen des Mundes. Sie enthält eine reichhaltigere Vielfalt und eine größere Konzentration von spezialisierten Nervenrezeptoren als jeder andere Teil des Penis.[36] Diese spezialisierten Nervenenden können Bewegung feinste Temperaturveränderungen, und feinste Texturabstufungen wahrnehmen.[37][38][39][40][41][42][43][44] Die Nervenendingungen konzentrieren sich besonders entlang des äußeren Saumes der Vorhaut, dem sogenannten Gefurchten Band, welches selbst bei einer sparsamen oder partiellen Beschneidung entfernt wird, das vom Frenulum aus entspringt und die Spitze der Vorhaut an der Stelle wo sich die innere und äußere Vorhautblatt verbinden, umkreist. Dieses äußere Ende ist besonders erogen, d.h. sexuell empfindsam.

Bedeckung während der Erektion

Während der Erektion wird der Schaft des Penis dicker und länger. Die doppelschichtige Vorhaut bietet die zusätzlich Haut die nötig ist um dem nun vergrößerten Organ genügend Raum zu bieten, sodass die ganze Haut des Penis frei, sanft und angenehm über den Penisschaft gleiten kann. Die Bedeckung der Eichel durch die Vorhaut reicht von fast keiner bis zur völligen Bedeckungen. Alle diese Variationen sind normal.

Selbst-stimulierende sexuelle Funktion

Die doppelschichtige Vorhaut ermöglicht es der Schafthaut des Penis vor und zurück über den Penisschaft zu gleiten. Die Vorhaut kann normalerweise ganz oder beinahe ganz zurück bis zum Schaftanfang zurückgestreift und genauso über die Eichelspitze vorgestreift werden. Durch diesen großen Bewegungsspielraum wird der Penis und die Orgasmus auslösenden Nervenrezeptoren in der Vorhaut, dem Frenulum und der Eichel stimuliert.

Sexuelle Funktionen während des Geschlechtsakt

Eine der Funktionen der Vorhaut ist es, die reibungslose und sanfte Bewegung zwischen den Schleimhäuten der Partner zu einfachen. Die Vorhaut ermöglicht es dem Penis reibungslos in die Vagina hinein und wider heraus zu gleiten, in seiner eigenen Hülle aus beweglicher Haut. Der weibliche Partner wird so eher durch den Druck der Bewegung, als wie nach der Zirkumzision, durch bloße Reibung stimuliert.

Sonstige Funktionen

Die Vorhaut erfüllt Funktionen, die bis jetzt noch wenig Beachtung gefunden haben oder noch nicht ganz nachvollzogen werden. Forscher an der Universität von Manchester fanden heraus, dass

die Vorhaut apokrine Drüsen besitzt.[45] Diese spezialisierten Drüsen produzieren Pheromone, natürliche sexuelle Botenstoffe. Weitere Studien sind erforderlich und die Eigenschaften der Vorhaut und ihre Funktion in Gänze zu verstehen.

Pflege der Vorhaut

Der natürliche Penis bedarf keiner besonderen Pflege. Die kindliche Vorhaut ist, wie die Augenlider, selbst reinigend. So wie es schädlich ist die Augenlider anzuheben und die Augäpfel zu reinigen, ist es schädlich, die Vorhaut des Kindes zurückzustreifen und die Eichel zu reinigen. Ein Bad in gewöhnlichen, seifenfreien Wasser genügt vollkommen um den Penis zu rein zu halten.[46] Der weiße Weichmacher unter der Vorhaut wird Smegma genannt. Smegma, entgegen dem landläufigen Vorurteil, ist sauber, heilsam und notwendig. Es befeuchtet die Eichel und hält sie weich und geschmeidig. Seine antibakteriellen und antiviralen Bestandteile erhalten den Penis gesund und rein. Sämtliche Säugetiere produzieren Smegma.

Meidung von Seife und des vorzeitigen Zurückziehens der Vorhaut

Studien haben gezeigt, dass man keine Seife auf der Eichel oder dem inneren Vorhautblatt anwenden soll. Das gewaltsame Zurückziehen und Waschen der kindlichen Vorhaut, zerstört die nützliche bakterielle Flora, welche den Penis vor schädlichen Keimen schützt, und kann zu Irritationen und Infektionen führen. Die beste Pflege für den Penis des Kindes ist ihn in Ruhe zu lassen. Nach der Pubertät können Männer ihre Eichel und Vorhaut sanft mit warmen, klaren Wasser abspülen, nach ihrem eigenen, selbst-bestimmten Bedarf.

Verbreitung der Zirkumzision

Die Zirkumzision wird in Europa, Südamerika, und im nicht-muslimischen Teilen Afrika selten ausgeführt. Tatsächlich sind nur 15% -25% der männlichen Bevölkerung beschnitten, die große Mehrheit davon ist muslimisch.[47]

Nachteile der Zirkumzision

Körperliche Nachteile

Entblößung

Abhängig von der Menge an Vorhaut, die abgeschnitten wird, beraubt die Zirkumzision den Mann um mehr als 50% seiner Penishaut. Anhängig von der Länge der Vorhaut, macht die Zirkumzision den Penis um mehr als 25% kürzer. Sorgfältige klinische Forschungen haben belegt, dass durch die Zirkumzision mehr als 1 Meter an Venen, Arterien und Kapillaren, mehr als 70 m an Nerven, und mehr als 20000 Nervenenden irreversibel entfernt werden.[39] Das Muskelgewebe, die Drüsen, die Schleimhäutchen und das epitheliale Gewebe der Vorhaut werden auch komplett zerstört.

Desensibilisierung, Verlust an sexueller Empfindsamkeit

Die Zirkumzision desensibilisiert den Penis. Die Amputation der Vorhaut bedeutet, dass das

reichhaltige Netzwerk an Nerven und alle Nervenemdigungen in der Vorhaut abgeschnitten und für immer verloren gehen. Die Zirkumzision, schädigt oder zerstört fasst immer auch das Frenulum. Zusätzlich zum Verlust der Nervenenden, desensibilisiert der Verlust der Vorhaut auch die Eichel und macht deren Nervenzellen zunehmend unbrauchbar. Da die Haut der nun permanent entblößten Eichel nun ständiger Reibung und Reizung ausgesetzt ist, keratinisiert (verhornt) sie und wird dadurch hart und trocken. Die Nervenenden in der Eichel, welche sich beim intakten Penis geradeunter Schleimhaut des inneren Vorhautblattes befinden, werden nun untereiner stetig wachsenden Hornhaut schichten begraben. Die entblößte Eichel nimmt eine matte, gräuliche, lederhautartige Erscheinung an.

Behinderung der Sexuellen Funktion

Die Amputation von zu viel Penishaut macht die verbleibende Haut bewegungsunfähig, und hindert sie daran frei über den Schaft und die Eichel zu gleiten. Dieser Verlust an Beweglichkeit zerstört den Mechanismus, durch den die Eichel normalerweise stimuliert wird. Wenn ein beschnittener Penis erigiert, wird die restliche unbewegliche Haut gedehnt, manchmal so straff, dass nicht genug Haut übrig ist um den Schaft zu bedecken. Behaarte Haut vom der Leistengegend oder dem Hodensack wird so oft den Schaft heraufgezogen, wo normalerweise keine Haare zu finden sind. Die chirurgisch entblößte Schleimhaut der Eichel besitzt keine schützenden, antiviralen oder antibakterielle Enzyme produzierenden Drüsen. Ohne den mechanischen und immunologischen Schutz und die Emollientia (Weichmacher) der Vorhaut, trocknet die aus und wird anfällig für Risse und Blutungen.

Äußerliche Veränderung des Penis durch Zirkumzision

Die Zirkumzision ändert die Erscheinung des Penis auf drastische Weise. Sie entblößt permanent die Eichel des Penis, die normalerweise ein inneres Organ ist. Die Zirkumzision hinterlässt ein große zirkumferenzielle Operationsnarbe auf dem Penisschaft. Da die Zirkumzision, insbesondere bei Kindern, es nötig macht die Vorhaut von der Eichel gewaltsam zu lösen, können Teile der Eichel mit abgerissen werden, wodurch diese schartig und vernarbt wird. Andererseits können Fetzen der Vorhaut an der wunden Eichel anhaften, sodass lose Hautfetzen oder Hautbrücken entstehen können.[48] Abhängig davon wie viel Haut entfernt wird und wie sich die Narbe formt, kann der beschnittene Penis permanent verdreht sein, oder sich bei der Erektion biegen oder krümmen.[49] Die Kontraktion durch das Narbengewebe kann den Penisschaft in den unteren Bauchraum gezogen werde. Dadurch wird der Penis faktisch verkürzt oder völlig im Bauchraum begraben.[50][51]

Unterbrechung der Blutzirkulation

Die Zirkumzision unterbricht die normale Blutzirkulation durch das Blutgefäßnetzwerk sowohl der Penishaut als auch der Eichel. Das Blut, welches in die Hauptarterien des Penis fließen sollte, wird von dem Narbengewebe entlang der Einschnittstelle behindert, sodass die arteriellen Verästelungen und das Kapillarnetzwerk nicht versorgt werden, sondern sich ein Rückfluss bildet. So von Blut unterversorgt kann sich die Harnröhrenöffnung zusammenziehen und vernarben, sodass eine Meatusstenose enstehen kann.[52]Diese Krankheit, Meatusstenose genannt, bedarf fast immer einer korrektiven Operation. Meatusstenose wird beinahe ausschließlich bei Jungen gefunden, die beschnitten wurden.[53]

Die Zirkumzision trennt darüber hinaus die Lymphgefäße auf, unterbricht die Lymphzirkulation und kann in seltenen Fällen ein Lymphödem zur Folge haben, ein äußerst schmerzhaftes, entstellendes Leiden, bei dem die verbleibende Penishaut mit eingeschlossener Lymphflüssigkeit anschwellt.

Hygienische und Gesundheitliche Nachteile

Einer der am weitesten verbreiteten Irrtümer ist, die Zirkumzision mache den Penis sauberer oder vereinfache die Intimpflege. Diese Behauptungen gelten als widerlegt. Die künstlich entblößte Eichel und die Harnröhren Öffnung, des beschnittenen Penis sind ständig Reibung und Schmutz ausgesetzt, was den beschnitten Penis unsauberer werden lässt. Der Verlust der schützenden Vorhaut, macht den Harntrakt empfindlich gegenüber eindringenden bakteriellen und viralen Krankheitserregern.

Die Beschneidungswunde ist groß.Sie umfasst nicht nur die zirkuläre Schnittstelle sondern die gesamte Eichel. Schädliche Keime können einfach durch die wunde Eichel, oder noch einfacher durch die Einschnittsstelle selbst in das geschädigte Gewebe und den Blutkreislauf eindringen.

Die Zirkumzisionswunde ist groß. Sie besteht nicht nur aus der kreisförmigen Verbindungsstelle zwischen dem inneren und äußeren Vorhautblatt. Bevor ein Kind beschnitten wird, muss seine Vorhaut von der Eichel gerissen werden, wobei die wortwörtlich Eichel bei lebendigen Leib gehäutet wird. Dies verursacht eine große offene Stelle aus wundem blutenden Fleisch, welches bestenfalls noch mit einer unterentwickelten Schleimhautschicht bedeckt ist. Schädliche Keime können so einfach durch die wunde Eichel, oder noch einfacher durch die Einschnitts stelle selbst in das geschädigte Gewebe und den Blutkreislauf eindringen. Selbst nach der Abheilung der Wunde, sind die entblößte Eichel und die Harnröhrenöffnung dem ständigen widernatürlichen Kontakt mit Urin, Fäkalien, chemisch-behandelten Windeln, und anderen Schad und Schutzstoffen ausgesetzt.

Weibliche Partner von beschnittenen Männern weisen keine niedrigere Rate an Gebärmutterhalskrebs auf.[54]< klinischen In den USA ist die Peniskrebsrate signifikant höher ist als in Dänemark - einem Land, in dem die Zirkumzisionsrate, mit Ausnahme unter Einwanderern aus dem Mittleren Osten, sehr selten niedrig ist.[55]

Auch verhindert die Zirkumzision weder die Ansteckung noch die Übertragung von Geschlechtskrankheiten. Die USA hat sowohl den größten Prozentanteil von sexuell aktiven, beschnitten Männern in der westlichen Welt wie auch die höchsten Raten von sämtlicher sexuell übertragbaren Krankheiten einschließlich AIDS. Studien belegen, dass beschnittene

Amerikanische Männer ein höheres Risiko für bakterielle und virale sexuell übertragene Krankheiten haben, insbesondere Tripper,[56] Harnröhrenentzündung,[57] dem humanen Papillomavirus (HPV),[58] Herpes-Simplex-Virus (HSV),[56] und Chlamydien-Infektionen.[14]

Neue Studien zeigen auf, dass der unbeschnittene Penis einen gewissen Schutz vor diversen sexuell übertragbaren Infektionen bietet.[57][59][58][60][61][56][62][63]

Psychische und Neurologische Schäden durch die Beschneidung

Psychische Schäden

Die Beschneidung birgt ebenfalls ein Risiko für bewusste oder unbewusste Operationstraumata. So erklärt Menage, dass Behandlungen im Genitalbereich bei Kindern beiderlei Geschlechts zu einer posttraumatischen Belastungsstörung (kurz: PTBS bzw. PTSD, im ICD-10 als F43.1 codiert) führen können. Entscheidende Faktoren für die Ausprägung einer PTBS sind nach Menage: (i) Gefühle der Machtlosigkeit und des Kontrollverlusts, (ii) fehlende Zustimmung, (iii) fehlende Information darüber, was während der Untersuchung geschehen soll, (iv) fehlendes Einfühlungsvermögen des untersuchenden Arztes und (v) die Erfahrung von physischem Schmerz.[64] Die Vermutung, dass ein Zusammenhang zwischen Beschneidung und dem Auftreten einer PTBS besteht, wird von Boyle *et al*. (2002) in ihrer Studie bestätigt.[65][66] In der besagten Studie wurden 1577 philippinische Jungen im Alter von 11 bis 16 Jahren vor und nach einer Beschneidung (die entweder mit oder ohne Lokalanästhetikum durchgeführt wurde) beobachtet. Vor dem Eingriff wurde sichergestellt, dass nur Jungen in die Studie aufgenommen wurden, die keine PTBS (nach DSM-IV) aufwiesen. Nach dem Eingriff wurde bei 50 %, der medizinisch (mit Betäubung) und 69 % der rituell (ohne Betäubung) beschnittenen Jungen eine PTBS nach DSM-IV Kriterien festegestellt.[65]

Neurologische Auswirkungen der Beschneidung

Die Zirkumzision insbesondere in jungen Jahren beeinflusst die Entwicklung des Gehirns. Studien belegten, dass die Zirkumzision langfristige negative Auswirkungen auf die Entwicklung des Gehirns hat,[67] und die Wahrnehmungszentren des Gehirn nachteilig verändert werden. Beschnittene Jungen haben eine geringere Schmerzhemmschwelle als Mädchen oder intakte Jungen.[24] Der Neuropsychologe Dr. James Prescott legt nahe, das die Zirkumzision desweiteren weit tiefergehende neurologischen Schaden in einem viel verstörenderen Ausmaß verursache.[68]

Risiken und Komplikationen

→ *Hauptartikel: Komplikationen der Beschneidung*

Die Zirkumzision ist mit einer signifikanten Komplikationsrate behaftet.[69] Diese Komplikationen beinhalten unkontrollierbare Blutungen und tödliche Infektionen.[70] Für die Rate der perioperativen und postoperativen Komplikationen der Zirkumzision werden in der Literatur Werte zwischen 1 aus 50 bis 1 aus 10 Beschneidungem (2-10%) angegeben.[3] Es gibt viele veröffentliche Fallberichte von Gangrän (Wundbrand) infolge von Zirkumzisionen.[71] Krankheitserregende Bakterien wie Staphylokokken, Proteus, Pseudomonas, coliforme Bakterien

können Infektionen verursachen, die zum Tode führen können.[72][73] Diese Organismen dringen in die Beschneidungswunde nur deshalb ein, weil diese ihnen ein leichtes Eindringen ermöglicht, und nicht etwa weil das Kind besonders infektionsgefährdet wäre.

In der medizinischen Literatur sind zahlreiche Fälle von Säuglingen und Kindern beschrieben, denen während ihrer Zirkumzision die Eichel ganz oder teilweise abgeschnitten wurde.[74][75][76]

Anderen Kindern wurde der Penis durch den zwecks Blutstillung verwendeten Elektrokauter weggebrannt.[76][77][78] 1989 wurden in der September-Ausgabe des Journal of Urology 4 solcher Fälle veröffentlicht.[79] Der Artikel beschrieb die Sexumwandlungsoperation als "feminisierende Genitoplastik". Diese wurde an diesen Babys mit dem Ziel durchgeführt sie in Mädchen umzuoperieren. Das Archives of Pediatrics and Adolescent Medicine vom März 1997 beschrieb das Einsetzten, welches ein junge Person überkam, als sie erfahren musste, dass "sie" als Junge geboren wurde, aber ein Beschneider seinen Penis im Säuglingsalter während einer medizinisch unnötigen falsch-indizierten therapeutischen Beschneidung wegbrannte.[80] Später wurde die Identität dieser Person bekannt: Bruce Reimer. Viele ähnliche Fälle sind dokumentiert.[81]

Die Zirkumzision hat eine geschätzte Todesrate von 1 aus 20000.[82]

Hygienische und gesundheitlich-präventive Motive

Jenseits medizinischer Indikationen werden von Beschneidungsberfürwortern eine Reihe gesundheitlich-präventiver Vorwände vorgebracht, die von medizinischen Studien mehrheitlich widerlegt werden.

Übertragung von Geschlechtskrankheiten

Die Zirkumzision verhindert weder die Ansteckung noch die Übertragung von sexuell übertragbaren Erkrankungen.

Die USA hat sowohl den größten Prozentsatz an sexuell aktiven beschnitten Männern in der westlichen Welt wie auch die höchsten Raten von sämtlichen sexuell übertragbaren Erkrankungen, einschließlich AIDS. Zahlreiche Studien belegen, dass beschnittene Männer ein signifikant höheres Risiko haben an Sexuell übertragbaren Krankheiten zu erkanken.[83][14] Beschnittene Männer in den USA weisen höhere Raten an sexuell übertragenen Krankheiten auf als nicht-beschnittene Männer.[14] Michael et al. stellte fest, dass die überwiegend beschnittene Männer in den USA eine größere Variabilität hinsichtlich ihres sexuellen Verhaltens aufzeigten, seltener Kondome benutzen und häufiger an sexuell übertragenen Krankheiten litten als die überwiegend nicht-beschnittene männliche Bevölkerung des Vereinten Königreichs.[63]

Die Vorhaut schützt auf vielfätige Weise gegen Krankheiten und Infektionen[84] Diese Schutzmechanismen liefern eine mögliche Erklärung dafür, warum chirurgisch veränderte, beschnittene Männer eine größere Häufigkeit an so vielen unterschiedlichen Geschlechtskrankheiten aufweisen. Ausgetrocknete Schleimhäute sind eher anfällig für Infektionen als natürliche, feuchte Schleimhäute. Aus diesem Gründe neigen viele Menschen im Winter bei trockener Heizungsluft an einer Erkältung zu erkranken.

Die Vorhaut hält die Eichel des Penis auf natürliche Weise feucht, und hält so den optimale Gesuindheitszustand aufrecht um Infektionen abzuwehren. Die subpräputiale Flüssigkeit enthält unter anderen Lysosyme, Enzyme, welche die Zellwände sämtlicher Bakterien angreift und zerstören.[85][84]

Tanne *et al*. führen an, dass in den USA –trotz der höchsten Beschneidungsrate in der westlichen Welt– eine "Epidemie" von Geschlechtskrankheiten einschließlich Herpes, HPV-Infektionen, Hepatitis B, und HIV Infektionen herrscht.[62] Die Häufigkeit von sexuell übertragbaren Krankheiten in den USA ist mit die höchste in der industrialisierten Welt. Einen möglichen Erklärungsversuch bietet die hohe Häufigkeit der Zirkumzision. Die Daten der *National Health and Social Life Survey* deuten an, dass 1992 von 1511 untersuchten Männern im Alter zwischen 18 und 59 Jahren, 77 Prozent der in den USA geborenen Männern beschnitten waren.[14]

Natürlicher Schutz

Neuere Studien deuten darauf, dass der natürliche Penis einen gewissen Schutz gegen Infektionen mit vielen Geschlechtskrankheiten bietet[57][86][58][60][61][56][62][63]

Auch zeigen Studien, dass beschnittene Männer ein erhöhtes Risiko haben an Uretritis (Harnleiterentzündungen), Gonorrhea,[87] Syphilis,[14][87] Genitalwarzen,[58] und Chlamydia-Infektionen[14] zu erkranken. Wenn Genitalwarzen beim nicht-beschnittenen Mann auftreten, dann überwiegend an der Penisspitze -also der Region,die durch die Vorhaut am wenigsten geschützt ist.[58]

Übertragung von HIV

Neue Forschungsarbeiten aus Afrika, unter der Leitung der Beschneidungsbefürworter *Robert C. Bailey* und *Ronald H. Gray*, behaupten Beweise zu liefern, dass die Beschneidung von Männern gegen HIV-Infektionen und/ AIDS schütze. [88][89] Die Verantwortlichen der Studien, *Baily* und *Gray*, waren schon mehrere Jahre vor der Durchführung der Studien Beschneidungsbefürworter, was die Neutralität der Studien infrage stellt.

Von den Verantwortlichen der Studien wird ein um 60% reduziertes Risiko für HIV-Infektion angepriesen. Die absolute Risikoreduktion laut den Befunden ihrer Studien, beträgt lediglich 1,3%. Da jedoch bereits während der Durchführung der Teststudien so viele Manipulationen und Maßnahmen, welche die Studienbefunde verfälschen, durchgeführt wurden, ist selbst dieser geringe Wert von 1,3 % fragwürdig. Studienteilnehmer, die beschnitten wurden, hatten eine Komplikationsrate von bis zu 3%. Ob diejenigen Teilnehmer der Studie, die beschnitten wurden, ihr restliches leben ein vermindertes Risiko für HIV-Infektionen haben ist fragwürdig. Von Kritikern werden eine Reihe Kritikpunkte an den Studien angeführt.

Bioethische Einwände

Vorausgesetzt der Annahme die Studienbefunde von Gray *et al*. und Bailey *et al*. wären glaubhaft, gibt es vorrangige ethische Gründe, warum die Beschneidung von Männern als HIV-Prophylaxe unangebracht ist.

- Die Beschneidung stellt keine angemessene Maßnahme dar, da sie selbst die normale Erscheinung und Funktion des Körpers schädigt.[90]
- Eine Maßnahme, die weit weniger invasiv ist, der Gebrauch von Kondomen, ist bewiesenermaßen weit effektiver.[91][92]
- Die Beschneidung von Männern vermindert nicht[93][94][95][96] und erhöht vielleicht das Risiko der Übertragung von Mann zu Frau.[97]

- Die männliche Beschneidung in einem realen Afrikanischen Setting ist ein Vektor für die Verbreitung des Virus und kabb die Pandemie sogar noch verschlimmern.[98][99][100][101][102][103]

Einwände bezüglich der Anwendbarkeit

Zahlreiche Studien belegen, dass sich die Befunde der Studien, selbst wenn sie richtig wären, nicht in eine nennenswerte Reduktion der HIV-Infektionen in der realen Welt umsetzten lassen.

- Die Gesamtheit der wissenschaftlichen Belege über die Beziehung zwischen Zirkumzision und HIV in Afrika sind widersprüchlich und zeigen insgesamt keine Reduktion des HIV-Infektionsrisikos durch die die Beschneidung.[104]
- Die USA ist die einzige Industrienation, in der noch die Mehrheit der männlichen Neugeborenen aus nicht-religiösen Gründen beschnitten werden, und die höchste Rate an sexuell aktiven beschnittenen Männern hat, aber gleichzeitig die Industrienation mit der höchsten HIV-Rate.[105]
- Generell weisen Länder mit einer hohen Beschneidungsrate eine besonders Hohe Häufigkeit an HIV-Infektionen auf, insbesondere im Vergleich mit Europäischen Ländern, die eine geringe Beschneidungsrate haben.
- Eine Britische Studie über homosexuelle Männer stellte eine höhere Rate an HIV-Infektionen bei beschnittenen Männern.[106]
- Eine Zunahme der HIV-Übertragung von Mann zu Frau infolge der männlichen Beschneidung könnte die angebliche Schutzwirkung aufheben.
- Beschneidungen in Afrika werden fast immer unter unhygienischen Bedingungen durchgeführt. Medizinische Instrumente und rituelle Instrumente können selbst zur Verbreitung des HI-Virus beitragen, sodass die Propagierung der männlichen Beschneidung in Afrika das HIV-Problem noch verschlimmern kann.

Kritik an der Durchführung der Teststudien

Die afrikanischen HIV-Studien unterschreiten sämtliche wissenschaftliche Mindeststandards für einen Nachweis einer medizinischen Wirksamkeit. Da es sich bei den Studien nicht um Blindstudien handelte, sind diese anfällig für die Voreingenommenheit der Forscher, den sorgannenten "*Researcher Bias*". Es ist bekannt, dass die Verantwortlichen der Afrikanischen HIV-Studien voreingenommen waren, da sie bereits vorher Artikel veröffentlichten, in denen Beschneidung zur Prävention von HIV der Infektion in Afrika befürworteten.

Für die Studien wurden Männer rekrutiert, die "beschnitten werden wollten", da die Teilnehmer glaubten, die Beschneidung schütze sie vor HIV-Infektionen. Diejenigen der Testpersonen, die beschnitten wurden, hatten weniger Geschlechtsverkehr als die unbeschnittenen Testpersonen, da

alleine die beschnittenen Testpersonen dazu ermahnt wurden, Enthaltsamkeit zu üben und ganze 6 Wochen lang gänzlich auf Geschlechtsverkehr zu verzichten. Die Anzahl der Studienteilnehmer die vor Beginn der Nachuntersuchung verloren gingen, übersteigt bei Weitem die Zahl der Teilnehmer, die sich mit dem HI-Virus infizierten. Diese Tatsache wirft ernsthafte Zweifel bezüglich der Beweiskraft der Studien auf. [107]

Die Studien wurden vorzeitig abgebrochen. Forschungsergebnisse beweisen, dass solche Studien, die vorzeitig abgebrochen wurden, konsequent die Vorteile der Behandlung überbewerten. [108][109] In zwei dokumentierten Fällen empfahl ein Daten-Überwachungs-Komitee, dass die Studien vorzeitig beendet werden sollen, da keine Möglichkeit bestünde, dass sich die Abhandlung noch als ineffektiv erweisen könnte. Aber die Studien wurden trotzdem zu Ende geführt.[110][111] Das Ergebnis dieser Studien war, dass die Behandlung nicht effektiv war. Es ist daher anzunehmen, dass Befunde von Studien, die vorzeitig abgebrochen wurden, nur das vorherrschende Vorurteile der Forschergemeinschaft widerspiegeln.

Die Studien wurden von einer massiven Medien-Kampange begleitet, die diese Schlussfolgerung nahelegt. Verstärkend kommt hinzu, dass die Verantwortlichen der Studien die Verminderung des relativen Risikos von "60%" betonen, während die tatsächlichen Ergebnisse der fragwürdigen Studie lediglich eine absolute Reduzierung des Risikos um nur 1,3% belegen, welches unwesentlich ist.

Gebärmutterhalskrebs

Die These, die Beschneidung senke das Risiko an Gebärmutterhalskrebs zu erkranken, ist wiederholt widerlegt worden.[112][113][54][114]

Weibliche Partner von beschnittenen Männern weisen keine niedrigere Rate an Gebärmutterhalskrebs auf.[54] Eine Metaanalyse aus dem Jahr 2007 fand nach der Auswertung der verfügbaren Literatur keine Unterstützung für die These, dass die Zirkumzision das Risiko für HPV-Infektionen reduziert.[112]

Peniskrebs

Die Behauptung, die Beschneidung senke das Risiko an Peniskrebs zu erkranken, gilt als widerlegt. Peniskrebs betrifft weniger als 1 aus 100000 Männern und ist daher eine der seltensten Krebserkrankungen überhaupt. Peniskrebs betrifft fast ausschließlich Männer im Greisenalter mit schlechter Intimhygiene. Folglich müssten, mehr als 100000 Jungen beschnitten werden, um einen einzigen Fall von Peniskrebs zu vermeiden. Die Konsequenz ist, dass in den USA jährlich mehr Babys und Jungen an den Folgen der Beschneidung sterben als an Peniskrebs. [115]

Die Peniskrebsrate in den USA ist höher als in Dänemark, wo die Zirkumzision, mit Ausnahme unter den Immigranten aus dem Mittleren Osten, sehr selten angewandt wird.[55]

Harnwegsinfekte

Die Behauptung, die Beschneidung senke die Wahrscheinlichkeit an Harnwegsinfektionen zu erkranken ist widerlegt.[116][117][118]

Harnwegsinfekte sind eine schmerzhafte aber leicht behandelbare Erkrankung. Harnwegsinfekte können meist innerhalb weniger Tage durch Einnahme von Antibiotika therapiert werden.[119][120] Das ist bei weitem kürzer als die Wundheilungszeit nach einer Beschneidung, welche in der Regel mehrere Wochen beträgt. Selbst wenn die Behauptung, die Beschneidung mindere das Risiko an Harnwegsinfekten zu erkranken, stimmte, bedeutete das, dass ein relativ harmloses Leiden mit einer Operation vorbeugend behandelt werden soll, die weit risikoreicher, schmerzhafter und gefährlicher ist, als die Krankheit selbst. Von den 603 Japanischen Jungen zwischen 0 und 15 Jahren die von *Dr.Hiroyuki Kayaba*, in einer Studie über die natürliche Entwicklung der Vorhaut untersucht wurden, hatte kein einziger jemals einen Harnwegsinfekt, weder zum Zeitpunkt der Untersuchung zur Studie noch laut Krankenberichten davor.[118]

E. R. Mueller et al. kamen in ihrer US-amerikanischen Studie zu dem Schluss:

> "*Ungeachtet des Beschneidungszustand haben Jungen, welche eine Harnwegs-Infektion im Alter von 6 Monaten oder früher aufweisen, mit Wahrscheinlichkeit eine zugrundeliegende Anomalität des Harn-und Geschlechtsapparates. Unter den restlichen Patienten mit normaler zugrundeliegender Anatomie und Harnwegsinfektionen fanden wir genauso viele beschnittene Kinder wie solche, die ihre Vorhaut behalten hatten*." [116]

Eine Risiko-Nutzen-Analyse von über 36000 Fällen bezüglich dem Risiko an Harnwegsinfektionen zu erkranken kam zu dem Ergebnis, dass selbst wenn davon ausgegangen werde, dass keine Säuglinge Komplikationen in Folge der Beschneidung hätten, keine Beschneidung durchzuführen den größten gesundheitlichen Nutzen habe.[117] Harnwegsinfekte bei Männern sind selten. Aufgrund der geringen Basiswahrscheinlichkeit ist eine Beschneidung zur Vorbeugung von Harnwegsinfektionen, selbst unter der Vorraussetzung die Behauptungen über die "Vorbeugung von Harntraktinfektionen durch Beschneidung" stimmen würden, nicht als notwendig anzusehen.[121]

Einfluss auf die Sexualität

Allgemein

Die Vorhaut, nicht die Eichel, ist der empfindsamste Teil des Penis.[1] Im Durchschnitt enthält sie über 73m Nervenfasern und über 20000 Nervenenden. Die Vorhaut ist damit sensibler als die die Lippen oder die Fingerspitzen.[122]

Nach der Beschneidung werden die verbliebenen circa 4000 Nervenenden der nun permanent entblößten Eichel von einer lebenslang wachsenden Hornhaut umgeben. Die Sensibilität der Eichel wird somit mit zunehmendem Alter geringer. Für viele Männer spielt die Vorhaut aufgrund ihrer Erogenität eine bedeutende Rolle in ihrem Sexualleben (so ist beispielsweise oft durch ihre alleinige Stimulation ein Orgasmus möglich.[123] Auch eine Beschädigung oder Entfernung des Frenulums im Zuge der Beschneidung kann kritisch betrachtet werden. Wie die Vorhaut besitzt dieser Teil des Penis eine größere Nervendichte als die Eichel,[122] und ist daher ebenfalls empfindsamer als diese.[122][124] Das Frenulum kann auch bei einigen sexuellen Praktiken wie zum Beispiel Fellatio eine bedeutende Rolle spielen. Dies gilt freilich auch für den besonders dicht mit Nervenenden durchsetzen ä#ußeren Rand der Vorhaut, das sogennante gefurchte Band, das sich am Übergangsbereich von der Haut der äußeren Vorhaut zur Schleimhaut der inneren

Vorhaut befindet.[37]

Eine US-Studie aus dem Jahre 1999, in der Frauen befragt wurden, die über Erfahrungen sowohl mit beschnittenen als auch unbeschnittenen Sexualpartnern verfügten, zegte auf, dass die Teilnehmerinnen mehrheitlich Vaginalverkehr mit einem intakten (unbeschnittenen) Penis bevorzugten.[125] Die Testteilnehmerinnen merkten ferner an, dass ihre intakten männlichen Sexualparter den Geschlechtsverkehr mehr zu genießen schienen als ihre beschnitteten Sexualpartner.[125]

Neue Europäische Studienergebnisse 2011

Eine umfangreiche dänische Studie, die die sexuellen Auswirkungen der Beschneidung untersuchte, stellte fest, dass die Beschneidung eine Vielzahl sexueller Probleme sowohl für Männer als auch für deren Partnerinnen verursacht.

Die Studie, bei der über 5000 Männer und Frauen untersucht wurden, fand heraus, dass die Beschneidung mit häufigen Orgasmus-Schwierigkeiten bei Männern und einer Vielzahl sexueller Schwierigkeiten bei Frauen vergesellschaftet ist, insbesondere Orgasmus-Schwierigkeiten, Schwierigkeiten mit der Penetration, schmerzhafter Geschlechtsverkehr und ein "Gefühl der unvollständigen Erfüllung der sexuellen Bedürfnisse".[126]

Masturbation

Die Masturbation ist auch nach einer Beschneidung noch möglich. Abhängig von Art und Umfang der Beschneidungkann die Masturbation jedoch erschwert werden. Intakte Männer stimulieren sich während der Masturbation häufig durch das Vor - und Zurückschieben der Vorhaut. Diese Möglichkeit der Stimulation bietet sich beschnittenen Männern, je nachdem wie viel Haut bei der Beschneidung entfernt wurde, jedoch nur noch eingeschränkt. Besonders bei den radikalen Beschneidungsvarianten kann die direkte Stimulation der trockenen Eichel mit der Hand mitunter als unangenehm bis schmerzhaft empfunden werden. Studien zufolge empfinden Männer, die im erwachsenen Alter beschnitten wurden, die Masturbation nach erfolgter Operation mehrheitlich als weniger vergnüglich und lustvoll.[127]

Geschichte der Beschneidung zur Verringerung des sexuellen Vergnügens und der Masturbation

Von Beschneidungsbefürwortern wird die Behauptung vertreten, dass sie die Beschneidung nicht auf die Sexualität auswirke. Die Behauptung , die Beschneidung wirke sich nicht negativ auf die Sexualität aus, ist jedoch relativ neu. Die routinemäßige Beschneidung von Kindern und Säuglingen in der angelsächsischen Welt wurde aus genau diesem Grund eingeführt: als Strafe oder zur Vorbeugung der Masturbation und zur allgemeinen Verminderung der sexuellen Lustempfindung von Jungen und Männern. Die Tatsache, dass die Zirkumzision sehr wohl einen negative Auswirkung auf die Sexualität haben kann wurde in den medizinischen Literatur bereits 1900 hervorgehoben:

> *"Schließlich scheint die Zirkumzision die Macht der sexuellen Beherrschung zu erhöhen. Der einzige physiologische Vorteil, den die Vorhaut vielleicht verleiht, ist, dass sie den Penis in einem Zustand erhält, in dem er empfindlicher gegenüber intensiveren*

Empfindungen ist, als es andernfalls der Fall wäre. Sie steigert vielleicht die Lust beim Geschlechtsverkehr und den Trieb dafür. Aber das sind Vorteile, welche im gegenwärtigen Zustand der Gesellschaft gut entbehrt werden können. Wenn durch ihren Verlust eine Zunahme der sexuellen Beherrschung resultiert, sollte man dankbar sein." [128]

Im gleichen Jahr wurde in der *Lancet* folgendes veröffentlicht:

"Es wurde als Argument gegen die universelle Übernahme der Zirkumzisionen vorgebracht, dass die Entfernung der schützenden Bedeckung der Eichel dazu neigt die Sensibilität dieses überaus empfindlichen Struktur abzustumpfen, und dabei das sexuelle Verlangen und die lustbringenden Wirkung des Koitus zu verringern. Zugegeben, das ist war, aber meine Antwort ist, was auch immer der Fall in längst vergangenen Tagen gewesen sein mag, Sinnlichkeit braucht in unserer Zeit weder Peitsche noch Sporen, sondern wäre um einiges besser durch einen etwas unsichtigeren Gebrauch der Zügel und des Overcheck"[129]

Im darauffolgenden Jahr bemerkte der Arzt *Ernest G. Mark* im *American Practioner and News* :

"Ein weiterer Vorteil der Zirkumzisionen ist die verringerte Anfälligkeit zur Masturbation. Eine lange Vorhaut ist reizend per se, da diese mehr Manipulation des Geschlechtsteils während des Bades notwendig macht. Das verleitet das Kind dazu mit diesen Teilen zu hantieren, und in aller Regel, werden lustvolle Empfindungen durch diese extrem empfindliche Schleimhaut ausgelöst, was zur Manipulation und Masturbation führt. Die Entblößung der Eichel infolge der Zirkumzision verringert die Empfindlichkeit des Organs. Es obliegt daher dem Arzt, dem Familienberater in Fragen der Hygiene und der Medizin, ihre Akzeptanz voranzutreiben."[130]

Im Jahr 1915 riet *L.W. Wuesthoff* in der *Medical World*:

"Die Zirkumzision reduziert nicht nur die Irritabilität des Penis, sondern auch die sogenannte Leidenschaft, auf die so viele verheiratete Männer so extrem stolz sind, zum Nachteil ihrer Frauen und ihres Ehelebens. Viele Vergewaltigungen durch Jugendliche könnten vermieden werden, auch viele Trennungen und Scheidungen, und viele unglücklichen Ehen verbessert werden, wenn diese widernatürliche Leidenschaft durch eine rechtzeitige Zirkumzision beseitigt würde." [131]

Sogar noch im Jahr 1935 schrieb *R. W. Cockshut*:

"Ich empfehle, dass alle männlichen Kinder beschnitten werden. Das ist "wider die Natur" aber das ist genau der Grund, warum es getan werden sollte. Die Natur sieht vor, dass der adoleszente Junge so oft und so proskuitiv wie möglich kopuliert und aus diesem Grund bedeckt sie seine Eichel, sodass sie immer fähig ist Reize zu empfangen. Die Zivilisation dagegen gebietet Keuschheit, und die Eichel des Beschnittenen nimmt schnell eine lederartige Textur an, die weniger empfindlich als Haut ist." [132]

Kritik an der Beschneidung männlicher Minderjähriger

Die Beschneidung von Jungen ist weiter verbreitet als die Beschneidung von Mädchen. In keiner Kultur findet eine weibliche Beschneidung (die je nach Art der Beschneidung auch als

Verstümmelung bezeichnet wird) statt, in der nicht auch die Jungen diesem Ritual unterworfen sind. In vielen Kulturen, welche die männliche Beschneidung praktizieren, gilt der Eingriff und das damit verbundene Ritual als Eintritt in das Erwachsenendasein und zur Heiratsfähigkeit. Die Beschneidung von Jungen stellt objektiv eine körperliche Verletzung dar, die ohne Betäubung starke Schmerzen verursacht und in Ausnahmefällen dauerhafte Schäden oder gar den Tod nach sich ziehen kann.[133] In Ländern der Dritten Welt, etwa in Afrika, Vorderasien und Indonesien oder bei den Aborigines in Australien wird die Beschneidung jedoch in den seltensten Fällen mit Betäubung und sterilisierten chirurgischen Instrumenten vorgenommen.

2008 wurde eine gemeinsame internationale Kampagne der beschneidungskritischen Gruppen NORM-UK (National Organization of Restoring Men) und FORWARD (Foundation for Women's Health, Research and Development), die sich jahrelang gentrennt nach Geschlechtern gegen Beschneidung Minderjähriger engaieren, die gemeinsame Initiative "Genital Autonomy" gestartet, die sich gegen jede Art der Genitalbeschneidung von Jungen oder Mädchen richtet, die nicht medizinisch erforderlich ist.[134]

Vergleich zwischen weiblicher und männlicher Beschneidung

Die Beschneidung weiblicher Genitalien oder auch Weibliche Genitalverstümmelung wird nach westlichem Verständnis üblicherweise im Kontrast zur Zirkumzision gesehen und klar von dieser unterschieden. Während die Beschneidung des Mannes als kleine, ungefährliche Routineoperation mit vernachlässigbaren Risiken und gesundheitlichen wie sexuellen Vorteilen gesehen wird; wird die Beschneidung der Frau als riskanter, sowie Gesundheit und Sexualität einschränkender, Eingriff gewertet.[135] Beide Sichtweisen werden zunehmend kritisiert und somit eine klare Abgrenzung beider Eingriffe in Frage gestellt. Entsprechend wird die unterschiedliche politische Positionierung gegenüber beiden Eingriffen kritisiert: während die männliche Beschneidung in den meisten westlichen Ländern toleriert und mitunter empfohlen wird findet eine Kriminalisierung der weiblichen Variante statt. Die unterschiedliche Bewertung wird als Ausdruck einer Doppelmoral und westlich-neokolonialen Haltung kritisiert.[135][136]

Rechtslage in Deutschland

Gemäß der herrschenden Meinung deutscher Juristen stellt die Zirkumzision ohne zwingende medizinische Notwendigkeit auch bei ausdrücklicher schriftlicher Einwilligung der Eltern eine vorsätzliche Körperverletzung dar.[137][138][139]

Die Beschneidung als Körperverletzung nach §223 StGB ist auch dann strafbar, wenn die Personensorgeberechtigten der Beschneidung zugestimmt haben. Denn diese Einwilligung ist unwirksam, da der Eingriff nach der deutschen Rechtsordnung nicht dem „Wohl des Kindes“ §1627 Satz 1 BGB) entspricht, den Personensorgeberechtigten also die Verfügungsgewalt über das Rechtsgut der körperlichen Unversehrtheit fehlt.[140][141][142][143]

Dementsprechend entschied das Landgericht Köln im Mai 2012 in einem vielbeachteten Urteil, dass auch die Beschneidung eines minderjährigen Jungen aus religiösen Gründen den Straftatbestand der Körperverletzung erfülle.[144] Nachdem daraufhin eine breiten Diskussion der Zirkumzision aus religiösen Gründen in der Öffentlichkeit ausgelöst wurde, erfolgte eine gesetzliche Regelung im Bürgerlichen Gesetzbuch (BGB), die die Zirkumzision Minderjähriger

explizit legalisieren soll.[145][146] Seitens Kinderärzteverbänden, Kinderrechtsorganisationen, Humanistenverbänden, Frauenrechtsverbänden, und Verbänden von Missbrauchsopfern wurde diese gesetzliche Regelung scharf kritisiert.[146][147][148][149][150][151] Eine breite Mehrheit der deutschen Bevölkerung lehnte die gesetzliche Regelung zur Zirkumzision Minderjähriger ebenfalls ab ab.[152]

Situation in anderen Ländern

Großbritannien

In Großbritannien erschien 1949 im British Medical Journal die Abhandlung *The Fate of the Foreskin* von Douglas Gairdner, die zum ersten Mal die Funktionen der Vorhaut beschrieb und die routinemäßige Beschneidung als überflüssig und nachteilig darstellte. Auch das 1948 gegründete staatliche Gesundheitssystem, der National Health Service, übernahm keine Kosten für routinemäßige Zirkumzisionen. In der Folge sanken die Raten der routinemäßigen Beschneidung in Großbritannien innerhalb kurzer Zeit drastisch von ursprünglich rund 30% in den 1930ern und noch circa 20% Ende der 1940er Jahre auf heute unter 0,5 %. Allerdings gelten Gairdners Werte über die Entwicklung der Zurückziehbarkeit der Vorhaut heute als widerlegt.[153]

1996 ist in den Richtlinien der British Medical Association unter „Beschneidung männlicher Neugeborener“ zu lesen:

> *„Aus therapeutischen Gründen zu beschneiden, obwohl die medizinische Forschung bewiesen hat, dass andere Methoden zumindest genauso effektiv und weniger invasiv sind, wäre unethisch und unangemessen.“*
>
> *„In der Vergangenheit, wurde die Zirkumzision von Jungen als entweder medizinisch oder sozial vorteilhaft angesehen, oder zumindest als neutral. Die allgemeine Ansicht war, das dem Kind kein signifikanter Schaden zugefügt werde und deshalb die Beschneidung mit angemessener Zustimmung durchgeführt werden könnte. Die medizinischen Vorteile, die ehemals vorgebracht wurden, wurden nie auf überzeugende Weise nachgewiesen, und es ist nun weithin anerkannt, einschließlich von der BMA, dass dieses chirurgische Verfahren medizinische und psychologischen Risiken mit sich bringt. Es ist essentiell, dass Ärzte männliche Zirkumzisionen ausschließlich in Fällen durchführen, wo es nachgewiesenermaßen im besten Interesse des Kindes ist. Die Verantwortung nachzuweisen, dass nicht-therapeutische Zirkumzision im besonderen Interesse des Kindes ist, fällt an die Eltern. Die BMA vertritt die Auffassung, dass das Beweismaterial bezüglich gesundheitlicher Vorteile der nicht-therapeutischen Zirkumzision unzureichend ist, um alleine eine Rechtfertigung für diesen Eingriff darzustellen.“*

Schweden

Am 1. Oktober 2001 trat in Schweden – nach einer längeren öffentlichen Debatte wegen Todesfällen von mehreren Babys durch Beschneidungen – ein neues Gesetz in Kraft, dass Beschneidungen ohne medizinische Begründung bei Jungen, die älter als 2 Monate sind, generell verbietet. Beschneidungen an jüngeren Babys dürfen nur noch unter Betäubung und in Anwesenheit eines Arztes vorgenommen werden. Schweden ist damit das erste Land der Welt, das rituelle Beschneidungen, die ohne Zustimmung der Betroffenen vorgenommen werden, durch

Gesetz explizit eingeschränkt hat.

Niederlande

In den Niederlanden, erklärte 2010 die Royal Dutch Medical Association (KNMG) (dt. etwa Königlich Niederländischer Ärzteverband), dass die nicht-therapeutische Beschneidung von Jungen, dass "Recht des Kindes auf Selbstbestimmung und körperliche Unversehrtheit verletzt." Sie riefen Ärzte dazu auf Sorgeberechtigten, welche den Eingriff verlangten über die medizinischen und psychologischen Risiken des Eingriffs und das Fehlen von medizinischen Vorteilen zu informieren. Sie erklärten ferner, dass es gute Gründe für ein Verbot der männlichen Beschneidung gebe, wie bereits für die Beschneidung weiblicher Genitalien besteht. [154]

- Es gibt keine überzeugenden Beweise, dass die Zirkumzision nutzbrinend oder notwendig sei, was die Hygiene oder Prävention von Krankheiten betrifft.
- Teilweise in Anbetracht der Komplikationen, welche während oder nach der Zirkumzision entstehen können, ist die Zirkumzision nicht zu rechtfertigen, außer aus medizinischen oder therapeutischen Gründen. Insofern, dass medizinische Vorteile bestehen, so wie ein mögliches reduziertes Risiko der HIV Infektion, ist es vernünftig die Zirkumzision auf ein Alter zu verschieben, in welchem ein solches Risiko relevant ist, und der Junge sich selbst für diesen Eingriff entscheiden oder für geeignete Alternativen optieren kann.
- Im Gegensatz zudem was gemeinhin angenommen wird, bringt die Zirkumzision das Risiko von medizinischen und psychologischen Komplikationen mit sich.
- Die häufigsten Komplikationen sind Blutungen, Infektionen, Meatusstenosen, und Herzattacken. Partielle oder komplette Penisamputationen als Folge von Komplikationen der Zirkumzisionen wurden auch dokumentiert, genauso wie psychologische Probleme infolge der Zirkumzision.
- Die nicht therapeutische Zirkumzision von männlichen Minderjährigen steht im Gegensatz zum Grundsatz, dass Minderjährige nur medizinischen Behandlungen unterzogen werden dürfen, wenn Krankheiten oder Anomalitäten vorhanden sind, oder wenn überzeugend nachgewiesen werden kann, das der medizinische Eingriff im Interesse des Kindes ist, wie im Falle von Schutzimpfungen.
- Die nicht-therapeutische Zirkumzision verletzt das Recht männlicher Minderjähriger auf Selbstbestimmung und körperliche Unversehrtheit.
- Die KNMG ruft die Ärzte dazu auf, die Eltern/ Sorgeberechtigten, die erwägen ihre minderjährigen Kinder ohne medizinische Begründung beschneiden zu lassen, explizit über das Risiko für Komplikationen und das Fehlen von überzeugenden medizinischen Vorteilen zu informieren. Die Tatsache, dass die Beschneidung ein medizinisch-nicht notwendiger Eingriff mit einem realen Risiko von Komplikationen ist, macht die Qualität dieser Beratung besonders wichtig. Der Arzt muss die informierte Zustimmung in den medizinischen Unterlagen vermerken.
- Die KNMG respektiert die tiefen religiösen, symbolischen und kulturellen Gefühle, welche die Praktik der nicht-therapeutischen Zirkumzision umgeben.
- Die KNMG ruft zu einem Dialog zwischen Ärzteorganisationen, Experten und religiösen Gruppen auf um das Problem der nicht-therapeutischen Zirkumzision auf die Agenda zu setzen und es schließlich so stark wie möglich einzuschränken
- Es gibt gute Gründe für ein rechtliches Verbot der nicht-therapeutischen Zirkumzision von männlichen Minderjährigen, wie es bereits für die weibliche Genitalverstümmelung existiert.

Einzelnachweise

1. ↑ [1,0] [1,1] Sorrells ML, Snyder JL, Reiss MD, et al. Fine-touch pressure thresholds in the adult penis (http://www.doctorsopposingcircumcision.org/pdf/sorrells_2007.pdf). BJU Int 2007;99:864-9.
2. ↑ [2,0] [2,1] Hill G. The case against circumcision. (http://www.doctorsopposingcircumcision.org/pdf/Hill_2007.pdf) J Mens Health Gend 2007;4(3):318-23.
3. ↑ [3,0] [3,1] Williams N, Kapila L. Complications of circumcision (http://www.cirp.org/library/complications/williams-kapila/).*Brit J Surg* 1993;80:1231-6. PMID 8242285
4. ↑ [4,0] [4,1] [4,2] Robert J L Darby. Medical history and medical practice: persistent myths about the foreskin. (http://www.mja.com.au/public/issues/178_04_170203/dar10676_fm.html#i1082352) Med J Aust 2003; 178(4):178-9.
5. ↑ Immerman RS, Mackey WC. A biocultural analysis of circumcision: a kinder gentler tumescence. (http://www.cirp.org/library/psych/immerman2/) Soc Biol 1997;44(3-4):265-75.
6. ↑ Wilson CG. Male Genital Mutilation: An Adaptation to Sexual Conflict. Evolution and Human Behavior 2008; 29: 149-164.
7. ↑ T. J. Ritter and G. C. Denniston: *Say No to Circumcision: 40 Compelling Reasons*. 2nd ed. Hourglass, Aptos, CA 1996, S. 6-20.
8. ↑ *Incipit Libellus De Ecclesiasticis Disciplinis et Religione Christiana Collectus. Liber II.XC, XCI* In: *Patrologiæ Cursus Completus*. vol. 132. Apud Garnier Fratres, Editores et J. P. Migne Successores, Paris 1880, S. 301-302.
9. ↑ S. Grayzel: *The Church and the Jews in the XIIth Century*. vol. 2. K. R. Stow(ed.), Wayne State University Press, Detroit 1989, S. 246-247.
10. ↑ M. F. Campbell: *The Male Genital Tract and the Female Urethra*. In: M. F. Campbell, J. H. Harrison (eds.) *Urology*. vol. 2, 3rd ed. W. B. Saunders, Philadelphia 1970
11. ↑ Maimonides, Moses. The Guide of the Perplexed (http://www.cirp.org/library/cultural/maimonides/). Translated by Shlomo Pines. Chicago: The University of Chicago Press, 1963.
12. ↑ Gollaher DL. From ritual to science: the medical transformation of circumcision in america. (http://www.cirp.org/library/history/gollaher/) Journal of Social History 1994;28(1):5-36.
13. ↑ Aggleton P. Just a snip?: A social history of male circumcision', Reproductive Health Matters. (http://www.rhm-elsevier.com/article/S0968-8080%2807%2929303-6/fulltext) 2007 15 (29): 15-21:
14. ↑ [14,0] [14,1] [14,2] [14,3] [14,4] [14,5] [14,6] [14,7] Laumann, EO, Masi CM, Zuckerman EW.Circumcision in the United States. (http://www.cirp.org/library/general/laumann/) JAMA 1997;277(13):1052-7.
15. ↑ Brown MS, Brown CA. Circumcision decision: prominence of social concerns. (http://pediatrics.aappublications.org/cgi/content/abstract/80/2/215) Pediatrics 1987;80:215-9.
16. ↑ Agency for Healthcare Research and Quality. U.S. circumcision rates vary by region. (http://www.hcup-us.ahrq.gov/reports/statbriefs/sb45.pdf) January, 2008
17. ↑ Dave SS, Johnson AM, Fenton KA, et al. Male circumcision in Britain: findings from a national probability sample survey. (http://www.cirp.org/library/general/dave1/) Sex Trans

Infect 2003;79:499-500. PMID 14663134
18. ↑ Richters J, Smith AMA, de Visser RO, et al. Circumcision in Australia: prevalence and effects on sexual health. (http://www.cirp.org/library/general/richters1/) Int J STD AIDS 2006;17:547–54.
19. ↑ Rates of circumcision slashed in past 30 years. The Gazette, Montreal, Thursday, March 23, 2006: A13.
20. ↑ Andrea MacDonald. N.S. circumcisions continue to drop: Province has second-lowest rate in the country. Halifax Daily News, Saturday, March 25, 2006.
21. ↑ [21,0] [21,1] Phimose-Info Deutschland. *Was ist eine säuglingsbeschneidung?* Retrieved from http://phimose-info.de/die-vorhaut-von-a-bis-z/was-ist-sauglingsbeschneidung.php
22. ↑ Benini F, Johnson C, Faucher D, et al. Topical anesthesia during circumcision in newborn infants. JAMA 1993;270(7):850-3.
23. ↑ Gunnar MR, Malone S, Vance G, Fisch RO. Coping with aversive stimulation in the neonatal period: quiet sleep and plasma cortisol levels during recovery from circumcision (http://www.cirp.org/library/pain/gunnar1985/). Child Dev 1985;56(4):824-34.
24. ↑ [24,0] [24,1] [24,2] Taddio A, Katz J, Ilersich AL, Koren G. Effect of neonatal circumcision on pain response during subsequent routine vaccination (http://www.cirp.org/library /pain/taddio2/). Lancet 1997;349(9052):599-603.
25. ↑ Kirkpatrick BV, Eitzman DV.Neonatal septicemia after circumcision. (http://www.cirp.org /library/complications/kirkpatrick1/) Clin Pediatr 1974;13:767-768.
26. ↑ Jørgensen ET, Svensson Å. The treatment of phimosis in boys with a potent topical steroid (clobetasol propionate 0,05%) cream. (http://www.cirp.org/library/treatment /phimosis/jorgensen/) Acta Derm Venereol (Stockholm) 1993;73(1):55-56.
27. ↑ [27,0] [27,1] Øster J. Further Fate of the Foreskin: Incidence of Preputial Adhesions, Phimosis, and Smegma among Danish Schoolboys. (http://www.cirp.org/library/general/oster/) *Arch Dis Child*, April 1968. p.200-202.
28. ↑ Circumcision Policy Statements (http://www.cirp.org/library/statements/) (englisch)
29. ↑ Erickson JA. The Three Zones of Penile Skin. (http://www.foreskin.org/3zones-c.htm) Photographien vorgestellt während dem Dritten Internationalen Symposium zur Zirkumzision an der University of Maryland, College Park, Maryland, May 22-25, 1994.
30. ↑ Davenport M. Problems with the penis and prepuce. BMJ 1996; 312: 299.
31. ↑ F. A. Hodges, "Short History of the Institutionalization of Involuntary Sexual Mutilation in the United States," in G. C. Denniston and M. F. Milos, eds., Sexual Mutilations: A Human Tragedy (New York: Plenum Press, 1997), 35.
32. ↑ Hyman A B, Brownstein M H. Tyson's 'Glands': Ectopic Sebaceous Glands and Papillomatosis Penis. Archives of Dermatology 99 (1969): 31-37
33. ↑ Fleiss P, Hodges F, Van Howe RS. Immunological functions of the human prepuce (http://www.cirp.org/library/disease/STD/fleiss3/). Sex Trans Inf 1998;74(5):364-7
34. ↑ G. N. Weiss et al., The Distribution and Density of Langerhans Cells in the Human Prepuce: Site of a Diminished Immune Response? Israel Journal of Medical Sciences 29 (1993): 42-43.
35. ↑ Flower PJ, Ladds PW, Thomas AD, Watson DL. An immunopathologic study on the bovine prepuce. Vet Pathol 1983 Mar;20(2):189-201.
36. ↑ Halata Z, Munger BL. The neuroanatomic basis for the protopathic sensibility of the human glans. (http://www.cirp.org/library/anatomy/halata/) Brain Research 1986; 371: 205-230.
37. ↑ [37,0] [37,1] Taylor JR, Lockwood AP, Taylor AJ. The prepuce: Specialized mucosa of the

penis and its loss to circumcision. (http://www.cirp.org/library/anatomy/taylor/) British Journal of Urology 1996; 77: 291-295.
38. ↑ Ohmori D. Über die Entwicklung der Innervation der Genital Apparatus als peripheren Aufnahme-Apparat der genitalen Reflex. Ztschr. f. d. Ges. Anat. up Entw. 1924; 70: 347-410.
39. ↑ [39,0] [39,1] Bazett HC, McGlone B, Willams RG, Lufkin HM. I. Depth, distribution and probable identification in the prepuce of sensory end-organs concerned in sensations of temperature and touch thermometric conductivity. (http://www.cirp.org/library/anatomy/bazett/) Arch Neurol Psychiatry 1932;27(3):489-517.
40. ↑ De Girolamo A Cecio A. Contributo alla Conoscenza dell'innervazione Sensitiva del Prepuzio Nell'uomo. Bollettino della Societá Italiana de Biologia Sperimentale 44 (1968): 1521-1522.
41. ↑ Dogiel AS. Die Nervenendigungen in der Schleimhaut der asseren Genitalorgane des Menschen. Arch f. mkr. Anat. 1893; 41: 585-612
42. ↑ Bourlond A. Winkelmann R K. L'innervation du Prépuce chez le Nouveau-né. *Archives Belges de Dermatologie et de Syphiligraphie*. 1965 (21): 139-153.
43. ↑ Winkelmann RK. The cutaneous innervation of human newborn prepuce. (http://www.cirp.org/library/anatomy/winkelmann2/) Journal of Investigative Dermatology 1956 26(1) : 53-67.
44. ↑ Winkelmann RK. The erogenous zones: Their nerve supply and significance. (http://www.cirp.org/library/anatomy/winkelmann/) Proc Staff Mayo Clin 1959; 34(2): 39-47.
45. ↑ Ahmed A, Jones AW. Apocrine cystodenoma: a report of two cases occurring on the prepuce. Br J Derm 1969;81:899-901.
46. ↑ American Academy of Pediatrics, Newborns: *Care of the Uncircumcised Penis: Guidelines for Parents*. American Academy of Pediatrics, Elk Grove Village, IL 1994.
47. ↑ S. A. Aldeeb Abu-Sahlieh: *Jehovah, His Cousin Allah, and Sexual Mutilations*. In: G. C. Denniston, M. F. Milos, (eds.) *Sexual Mutilations: A Human Tragedy*. Plenum Press, New York 1997, S.41-62.
48. ↑ Klauber GT, Boyle J. Preputial skin-bridging. Complication of circumcision. Urology 1974; 3: 722-3.
49. ↑ J. P. Gearhart: *Complications of Pediatric Circumcision*. In: F. F. Marshall (ed.)*Urologic Complications, Medical and Surgical, Adult and Pediatric*. Year Book Medical Publishers, Chicago 1986, S. 387-396.
50. ↑ Talarico RD, Jasaitis JE. Concealed penis: a complication of neonatal (http://www.cirp.org/library/complications/talarico1/) circumcision. J Urol 1973; 110: 732-3.
51. ↑ Blalock HJ, Vemulakonda V, Ritchey ML, Ribbeck M. Outpatient Management of Phimosis Following Newborn Circumcision. (http://www.cirp.org/library/complications/blalock1/) J Urol 2003;169(6):2332-4.
52. ↑ Persad R, Sharma S, McTavish J, et al. Clinical presentation and pathophysiology of meatal stenosis following circumcision. (http://www.cirp.org/library/complications/persad/) Br J Urol 1995;75(1):91-3.
53. ↑ Van Howe RS: Incidence of meatal stenosis following neonatal circumcision in a primary care setting. Clin Pediatr (Phila). 2006; 45: 49-54. PMID 16429216 doi:10.1177/000992280604500108
54. ↑ [54,0] [54,1] [54,2] Terris M, Wilson F, Nelson Jr, JH. Relation of circumcision to cancer of the cervix. (http://www.cirp.org/library/disease/cancer/terris1/) Am J Obstet Gynecol

1973;117(8):1056-66.
55. ↑ [55,0] [55,1] Frisch M et al. Falling incidence of penis cancer in an uncircumcised population (Denmark 1943-90). (http://www.cirp.org/library/disease/cancer/frisch/) British Medical Journal (London), vol. 311, no. 7018 (December 2, 1995): pg. 1471.
56. ↑ [56,0] [56,1] [56,2] [56,3] Donovan B, Bassett I, Bodsworth NJ et al. Herpes simplex virus type 2 infection of heterosexual men attending a sexual health centre. (http://www.cirp.org/library/disease/STD/donovan2) Med J Aust 1994,160:69-70.
57. ↑ [57,0] [57,1] [57,2] Smith GL, Greenup R, Takafuji ET. Circumcision as a risk factor for urethritis in racial groups. (http://www.cirp.org/library/disease/STD/smith/) Am J Public Health 1987; 77: 452-4. S.452-4.
58. ↑ [58,0] [58,1] [58,2] [58,3] [58,4] Cook LS. Koutsky LA. Holmes KK. Clinical presentation of genital warts among circumcised and uncircumcised heterosexual men attending an urban STD clinic. (http://www.cirp.org/library/disease/STD/cook2/) Genitourin Med 1993; 69: 262-4.
59. ↑ Hooykaas C, van der Velde FW, van der Linden MM. et al. The importance of ethnicity as a risk factor for STDs and sexual behaviour among heterosexuals. (http://www.cirp.org/library/disease/STD/hooykaas1/) Genitourin Med 1991; 67(5): 378-83.
60. ↑ [60,0] [60,1] Cook LS, Koutsky LA, Holmes KK. Circumcision and sexually transmitted diseases. (http://www.cirp.org/library/disease/STD/cook1/) Am J Public Health 1994; 84: 197-201.
61. ↑ [61,0] [61,1] Donovan B, Bassett I, Bodsworth NJ. Male circumcision and common sexually transmissible diseases in a developed nation setting. (http://www.cirp.org/library/disease/STD/donovan1/) Genitourin Med 1994; 70: 317-20.
62. ↑ [62,0] [62,1] [62,2] Tanne JH. US has epidemic of sexually transmitted (http://www.bmj.com/content/317/7173/1616.3.full)disease. BMJ 1998;317:1616.
63. ↑ [63,0] [63,1] [63,2] Michael RT, Wadsworth J, Feinleib J, et al. Private sexual behavior, public opinion, and public health policy related to sexually transmitted diseases: a US-British comparison. (http://www.cirp.org/library/disease/STD/michael1/) Am J Public Health 1998;88(5):749-54.
64. ↑ Janet Menage: *Post-Traumatic Stress Disorder After Genital Medical Procedures*. In: G. Denniston: *Male and Female Circumcision. Medical, Legal, and Ethical Considerations in Pediatric Practice*. (http://www.springerlink.com/content/h885378g19128025/) (englisch)
65. ↑ [65,0] [65,1] S. Ramos & G.J. Boyle: *Ritual and Medical Circumcision among Filipino Boys*. In: G.C. Denniston, F.M. Hodges & M.F. Milos: *Understanding Circumcision. A Multi-Disciplinary Approach to a Multi-Dimensional Problem*. 2001
66. ↑ Boyle GJ, Goldman R, Svoboda JS, Fernandez E. Male circumcision: pain, trauma and psychosexual sequelae. (http://www.cirp.org/library/psych/boyle6/) J Health Psychology 2002;7(3):329-43
67. ↑ A. Taddio et al.: *Effect of Neonatal Circumcision on Pain Responses during Vaccination in Boy*. In: *Lancet*. Nr. 345, 1995, S. 291-292.
68. ↑ Prescott J. Genital pain vs. genital pleasure: why the one and not the other? (http://www.cirp.org/library/psych/prescott2/) The Truth Seeker (San Diego) 1989;1(3):14-21.
69. ↑ Gee WF, Ansell JS. Neonatal circumcision: a ten-year overview: with comparison of the Gomco clamp and the Plastibell device. Pediatrics. 1976;58:824–7 PMID:16429216
70. ↑ Kaplan GW. Complications of circumcision. (http://www.cirp.org/library/complications/kaplan/) Urol Clin N Amer 1983;10:543-9.

71. ↑ Sussman SJ, Schiller RP, Shashikumar VL. Fournier's syndrome. Report of three cases and review of the literature. Am J Dis Child 1978;132(12):1189-91.
72. ↑ Kirkpatrick BV, Eitzman DV. Neonatal septicemia after circumcision. (http://www.cirp.org/library/complications/kirkpatrick1/) Clin Pediatr 1971;13(9):767-8.
73. ↑ Scurlock JM, Pemberton PJ. Neonatal meningitis and circumcision (http://www.cirp.org/library/complications/scurlock1/). Med J Aust 1977; 5: 332–334.
74. ↑ Gluckman GR, Stoller ML, Jacobs MM, Kogan BA. Newborn penile glans amputation during circumcision and successful reattachment. (http://www.cirp.org/library/complications/gluckman/) J Urol 1995 133(3) Part 1 :778-9.
75. ↑ Strimling BS. Partial amputation of glans penis during Mogen clamp circumcision. (http://www.cirp.org/library/complications/strimling1/) Pediatrics 1996;97:906-7.
76. ↑ [76,0] [76,1] Sherman J, Borer JG, Horowitz M, Glassberg KI. Circumcision: successful glanular reconstruction and survival following traumatic amputation. (http://www.cirp.org/library/complications/sherman1/) J Urol 1996;156(2 Pt 2):842-4.
77. ↑ Pearlman CK. Reconstruction following iatrogenic burn of the penis. J Pediatr Surg 1976;11:121-2.
78. ↑ Pearlman CK. Caution advised on electrocautery circumcisions. Urology 1982;19:453
79. ↑ Gearhart JP, Rock JA. Total Ablation of The Penis After Circumcision With Electrocautery: A Method Of Management and Long-term Followup. (http://www.cirp.org/library/complications/gearhart1/) Journal of Urology (Baltimore) vol. 142 no. 3 September 1989 pp. 799-801.
80. ↑ Diamond M. Sigmundson HK. Sex reassignment at birth. Long-term review and clinical implications. (http://www.cirp.org/library/psych/diamond1/) Arch Pediatr Adolesc Med 1997;151(3):289-304.
81. ↑ Money, John. Ablatio Penis: Normal Male Infant Sex-Reassigned As A Girl Archives of Sexual Behavior (New York) vol. 4 no. 1 January 1975 pp. 65-71
82. ↑ Thompson RS. Routine circumcision in the newborn: an opposing view. (http://www.cirp.org/library/disease/UTI/thompson/) J Fam Pract 1990;31(2):189-96.
83. ↑ Hooykaas C, van der Velde FW, van der Linden MM. et al. The importance of ethnicity as a risk factor for STDs and sexual behaviour among heterosexuals. (http://www.cirp.org/library/disease/STD/hooykaas1) Genitourin Med 1991;67(5):378-83
84. ↑ [84,0] [84,1] Fleiss PM, Hodges FM, Van Howe RS. Immunological functions of the human prepuce. (http://www.cirp.org/library/disease/STD/fleiss3/) Sex Transm Inf 1998;74:364-7.
85. ↑ Parkash S, Jeyakumar S, Subramanyan K, et al. Human subpreputial collection: its nature and formation. (http://www.cirp.org/library/anatomy/parkash/) Journal of Urology 1973;110: 211-212.
86. ↑ Hooykaas C, van der Velde FW, van der Linden MM. et al. The importance of ethnicity as a risk factor for STDs and sexual behaviour among heterosexuals. (http://www.cirp.org/library/disease/STD/hooykaas1/) Genitourin Med 1991; 67(5): 378-83.
87. ↑ [87,0] [87,1] Storms MR. AAFP Fact Sheet on neonatal circumcision: a need for updating. Am Fam Physician 1996;54(4):1216-17.
88. ↑ Gray RH and colleagues. Male circumcision for HIV prevention in men in Rakai, Uganda: a randomised trial. Lancet,2007:369;657-666.
89. ↑ Bailey RC and colleagues. Male circumcision for HIV prevention in men in Rakai, Uganda: a randomised trial. Lancet,2007:369;643-656.
90. ↑ Taves D. The intromission function of the foreskin. Med Hypotheses. 2002; 59(2):180.
91. ↑ Agot K, Ndinya-Achola JO, Kreiss JK, Weiss NS. HIV-1 prevalence in circumcised

versus uncircumcised Luo men from African instituted churches in rural Kenya. XIV World AIDS Conference. 2002.
92. ↑ Wainberg MA. The cutting edge on circumcision: reducing the risk. Parkhurst Exchange, Jan 2001.
93. ↑ Castilho EA, Boshi-Pinto C, Guimaraes MDG. Male circumcision and HIV heterosexual transmission. XIV World AIDS Conference. 2002.
94. ↑ Guimaraes MD, Vlahov D, Castilho EA. Postcoital vaginal bleeding as a risk factor for transmission of the human immunodeficiency virus in a heterosexual partner study in Brazil. Rio de Janeiro Heterosexual Study Group. Arch Intern Med. 1997; 157(12):1362-8.
95. ↑ Guimaraes M, Castilho E, Ramos-Filho C, et al. Heterosexual transmission of HIV-1: a multicenter study in Rio de Janeiro, Brazil. VII Intl Conf on AIDS. 1991.
96. ↑ Changedia SM, Gilada IS. Role of male circumcision in HIV transmission insignificant in Conjugal relationship. XIV World AIDS Conference. 2002.
97. ↑ Circumcision protects men from AIDS but might increase risk to women, early results suggest. International Herald Tribune, Tuesday, 6 March 2007.
98. ↑ Brewer DD, Brody S, Drucker E, et al. Mounting anomalies in the epidemiology of HIV in Africa: cry the beloved paradigm. (http://www.cirp.org/library/disease/HIV/brewer1/) Int J STD AIDS 2003;14:144-7.
99. ↑ Gisselquist D, Potterat JJ, Brody S.Let it be sexual: how health care transmission of HIV was ignored. (http://www.cirp.org/library/disease/HIV/gisselquist1/gisselquist1.pdf) Int J STD AIDS 2003;14:148-61.
100. ↑ Gisselquist D, Potterat JJ, Brody S. Running on empty: sexual co-factors are insufficient to fuel Africa's turbocharged HIV epidemic. Int J STD AIDS. 2004; 15(7):442-52.
101. ↑ Gisselquist D, Potterat JJ. Heterosexual transmission of HIV in Africa: an empiric estimate. (http://www.cirp.org/library/disease/HIV/gisselquist2/gisselquist2.pdf) Int J STD AIDS 2003;14:162-73.
102. ↑ Gisselquist D, Rothenberg R, Potterat J, Drucker E. Non-sexual transmission of HIV has been overlooked in developing countries. Br Med J. 2002; 324(7331):235.
103. ↑ Nyindo M. Complementary factors contributing to the rapid spread of HIV-I in sub-Saharan Africa: a review. East Afr Med J. 2005; 82(1):40-6.
104. ↑ Garenne M. Male circumcision and HIV control in Africa. (http://www.cirp.org/library/disease/HIV/garenne1/) PLoS Med 2006;3(1):e78.
105. ↑ GW Dowsett, M Couch. Reproductive Health Matters 2007;15(29):33–44.
106. ↑ Reid D, Weatherburn P, Hickson F, Stephens M. Know the score. Findings from the National Gay Men’s Sex Survey 2001.
107. ↑ Green LW et al. Male circumcision is not the HIV 'vaccine' we have been waiting for! Future HIV Ther. (2008) 2(3), 193–199.
108. ↑ Montori VM, Devereaux PJ, Adhikari NKJ, et al. Randomized trials stopped early for benefit: a systematic review. JAMA. 2005;294:2203-2209.
109. ↑ Ioannidis JP. Contradicted and initially stronger effects in highly cited clinical research. JAMA. 2005;294:218-228.
110. ↑ Wheatley K, Clayton D. Be skeptical about unexpected large apparent treatment effects: the case of an MRC AML12 randomization. Control Clin Trials. 2003;24:66-70.
111. ↑ Slutsky AS, Lavery JV. Data safety and monitoring boards. N Engl J Med. 2004;350:1143-1147.
112. ↑ [112,0] [112,1] Van Howe RS. Human papillomavirus and circumcision: A meta-analysis. (http://www.cirp.org/library/disease/cancer/vanhowe2006b/) J Infect 54(2007), 490-6,

PMID 16997378
113. ↑ Stern P, Neely PM. Cancer of the cervix in reference to circumcision and marital history. (http://www.cirp.org/library/disease/cancer/stern1/) J Am Med Womens Assoc 1962;17(9):738-40.
114. ↑ Sumithran E. Rarity of cancer of the cervix in the Malaysian Orang Asli despite the presence of known risk factors. (http://www.cirp.org/library/disease/cancer/sumithran1) Cancer 1977;39(4):1570-2.
115. ↑ Gellis SS. Circumcision. (http://www.cirp.org/library/general/gellis1/) Am J Dis Child 1978; 132: 1168-9.
116. ↑ [116,0] [116,1] Mueller ER, Steinhardt G, Naseer S. The incidence of genitourinary abnormalities in circumcised and uncircumcised boys presenting with an initial urinary tract infection by 6 months of age. (http://www.cirp.org/library/disease/UTI/mueller) Pediatrics, September 1997, Vol. 100, page 580 (supplement)
117. ↑ [117,0] [117,1] Chessare JB. Circumcision: Is the Risk of Urinary Tract Infection Really the Pivotal Issue? (http://www.cirp.org/library/disease/UTI/chessare) Clinical Pediatrics 1992 31(2):100-4.
118. ↑ [118,0] [118,1] Kayaba H, H Tamura, Kitajima S, et al. Analysis of shape and retractability of the prepuce in 603 Japanese boys. (http://www.cirp.org/library/normal/kayaba/) *J Urol* 1996; 156 (5) :1813-5.
119. ↑ Ginsburg CM, McCracken GH. Urinary tract infections in young infants. (http://www.cirp.org/library/disease/UTI/ginsburg/) Pediatrics 1982; 69:409-12.
120. ↑ McCracken GH. Options in antimicrobial management of urinary tract infections in infants and children. (http://www.cirp.org/library/disease/UTI/mccracken/) Pediatr Infect Dis J 8(8), Aug 1989; 552-555
121. ↑ Malone P, Steinbrecher H. Medical aspects of male circumcision. (http://motkonsstympning.se/Fakta/cr1206%5B4%5D.pdf) BMJ 2007; 335:1206-1209. doi:10.1136/bmj.39385.382708.AD
122. ↑ [122,0] [122,1] [122,2] McGrath K. The frenular delta: a new preputial structure. In: Denniston GC, Hodges FM, Milos MF, editors.Understanding Circumcision: A Multi-Disciplinary Approach to a Multi-Dimensional Problem. New York: Kluwer/Plenum, 2001; pp. 199-206.
123. ↑ *What Intact Men Say* (http://www.norm-uk.org/what_intact_men_say.html) (englisch)
124. ↑ Crooks R., Baur K.: *Our Sexuality, Fifth Edition, Redwood City, The Benjamin/Cummings Publishing Co., 1993: 129*
125. ↑ [125,0] [125,1] O'Hara K, O'Hara J. The effect of male circumcision on the sexual enjoyment of the female partner. (http://www.cirp.org/library/anatomy/ohara/) BJU Int 1999; 83, Suppl. 1:79-84.
126. ↑ Frisch M, Lindholm M, Grønbæk M. Male circumcision and sexual function in men and women: a survey-based, cross-sectional study in Denmark. Int J Epidemiol. 2011 PMID:21672947
127. ↑ Kim D, Pang The effect of male circumcision on sexuality. (http://www.cirp.org/library/sex_function/kim2006/) BJU Int 2007;99(3):619-22. DOI:10.1111/j.1464-410X.2006.06646.x
128. ↑ Our London Letter. Medical World 1900).vol.77:pp.707-8
129. ↑ E. Harding Freeland, Circumcision as a Preventive of Syphilis and Other Disorders, The Lancet, vol. 2 (29 Dec. 1900): pp. 1869-1871.
130. ↑ Ernest G. Mark, Circumcision, American Practitioner and News, vol. 31 (1901): pp. 121-126.

131. ↑ L. W. Wuesthoff, Benefits of Circumcision, Medical World, vol. 33 (1915): p. 434.
132. ↑ R. W. Cockshut, Circumcision, British Medical Journal, vol. 2 (1935): 764
133. ↑ OLG Frankfurt a.M.: Beschluss vom 21. August 2007, Az. 4 W 12/07, S. 8 der anonymisierten Originalentscheidung (http://www.lareda.hessenrecht.hessen.de/jportal/portal/t/dz2/page/bslaredaprod.psml?pid=Dokumentanzeige&showdoccase=1&js_peid=Trefferliste&documentnumber=1&numberofresults=1&fromdoctodoc=yes&doc.id=KORE244012007%3Ajuris-r01&doc.part=L&doc.price=0.0&doc.hl=1)
134. ↑ Genders Unite for Genital Autonomy - It's a Personal Choice; London, 3. September 2008 (http://www.genitalautonomy.org/) (englisch)
135. ↑ 135,0 135,1 Darby R. Svoboda JS. A Rose by any other Name: Rethinking the Similarities and Differences between Male and Female Genital Cutting (http://historyofcircumcision.net/images/stories/resources/rd-rose07.pdf). Med Anthropol Q 2007;21:301-23.
136. ↑ Tzu-Ying Teresa Lii (2009): *Cultural and Medical Interplay in Shaping Contemporary Views on Circumcision*. Tuftscope Interdiciplinary Journal of Health Ethics and Policy, Vol.8, No.2, Volltext (http://s3.amazonaws.com/tuftscope_articles/documents/32/8.2_Circumcision_Article.pdf)
137. ↑ Putzke, Holm: Die strafrechtliche Relevanz der Beschneidung von Knaben. (http://www.holmputzke.de/images/stories/pdf/2008_fs_herzberg_beschneidung.pdf) Zugleich ein Beitrag über die Grenzen der Einwilligung in Fällen der Personensorge, in: Festschrift für Rolf Dietrich Herzberg zum siebzigsten Geburtstag am 14. Februar 2008, Tübingen 2008, S. 669–709
138. ↑ Stehr, Maximilian / Putzke, Holm / Dietz, Hans-Georg: Zirkumzision bei nicht einwilligungsfähigen Jungen: strafrechtliche Konsequenzen auch bei religiöser Begründung (http://www.aerzteblatt.de/v4/archiv/artikel.asp?src=heft&id=61273) in: Deutsches Ärzteblatt 2008, S. 1778–1780
139. ↑ Putzke, Holm: Rechtliche Grenzen der Zirkumzision bei Minderjährigen. (http://www.holmputzke.de/images/stories/pdf/2008_medr_beschneidung.pdf) Zur Frage der Strafbarkeit des Operateurs nach § 223 des Strafgesetzbuches, in: Medizinrecht (MedR) 2008, S. 268–272
140. ↑ Putzke, Holm: Die strafrechtliche Relevanz der Beschneidung von Knaben. (http://www.holmputzke.de/images/stories/pdf/2008_fs_herzberg_beschneidung.pdf) Zugleich ein Beitrag über die Grenzen der Einwilligung in Fällen der Personensorge, in: Festschrift für Rolf Dietrich Herzberg zum siebzigsten Geburtstag am 14. Februar 2008, Tübingen 2008, S. 669–709
141. ↑ Jerouschek, Günter: Beschneidung und das deutsche Recht. Historische, medizinische, psychologische und juristische Aspekte, in: Neue Zeitschrift für Strafrecht (NStZ) 2008, S. 313–319
142. ↑ Herzberg, Rolf Dietrich: Rechtliche Probleme der rituellen Beschneidung, (http://www.mohr.de/fileadmin/user_upload/Zeitschriften/PDF-Probehefte/JZ_64_7_2009.pdf) in: Juristenzeitung (JZ) 2009, S. 332–339
143. ↑ Herzberg, Rolf Dietrich: Religionsfreiheit und Kindeswohl. Wann ist die Körperverletzung durch Zirkumzision gerechtfertigt?, (http://www.zis-online.com/dat/artikel/2010_7-8_468.pdf) in: ZIS 2010, S. 471 ff.
144. ↑ Köln, Urt. vom 07.05.2012 - 151 Ns 169/11 (http://www.heilberufsrecht.de/printable/aerzte/urteile/lg-koeln-urt-v-07052012---151-ns-169-11--/index.php)
145. ↑ Anonym. Bundestag billigt Gesetz zur Beschneidung (http://www.faz.net/aktuell/politik/inland/abschliessende-debatte-bundestag-billigt-gesetz-zur-beschneidung-11991251.html).

In: F.A.Z. 12.12.2012
146. ↑ [146,0] [146,1] Stellungnahme zum Beschneidungs-Gesetz. Berufsverband der Kinder- und Jugendärzte. 2012
147. ↑ Beschneidungsgesetz hebelt Kinderrechte aus - Gesetzgeberischer Schnellschuss mit schweren handwerklichen Mängeln (https://www.kinderhilfe.de/blog/artikel/stellungnahme-der-deutschen-kinderhilfe-zum-eckpunktepapier-beschneidungen-von-jungen-des-bmj/). Deutsche Kinderhilfe, Berlin. 10. 10. 2012
148. ↑ TERRE de FEMMES gegen Jungenbeschneidung (http://www.frauenrechte.de/online/index.php/themen-und-aktionen/weibliche-genitalverstuemmelung2/aktuelles/1007-terre-des-femmes-gegen-jungenbeschneidung). Berlin: Terre de Femmes. E.V. (Dossier zum Thema)
149. ↑ Ein schwarzer Tag für Kinderrechte (http://hpd.de/node/14616). Pressemitteilung von Terre des Femmes und MOGiS e.V. 12. 12. 2012
150. ↑ Kinderrechtskampagne gegen Zwangsbeschneidung gestartet (Sonder-Newsletter) (http://www.giordano-bruno-stiftung.de/newsletterarchiv/sondernewsletter-22082012) Giordano-Bruno-Stiftung. 22.08. 2012.
151. ↑ www.pro-kinderrechte.de (http://pro-kinderrechte.de/) – Webseite zur Zirkumzision und dem Beschneidungsgesetz der Giordano-Bruno-Stiftung]
152. ↑ Anonym. Mehrheit der Deutschen gegen Beschneidungsgesetz (http://www.spiegel.de/politik/deutschland/studie-mehrheit-der-deutschen-gegen-beschneidungsgesetz-a-874473.html) In: Spiegel Online. 12. 12. 2012
153. ↑ Denniston GC. Gairdner was wrong (http://www.ncbi.nlm.nih.gov/pmc/articles/PMC2954072/). *Can Fam Physician* 2010 56 (10): 986–987
154. ↑ Non-therapeutic circumcision of male minors. (http://knmg.artsennet.nl/Over-KNMG/English.htm) Utrecht, Royal Dutch Medical Association,2010.

Weblinks

Medizinische Informationen

- Informationen für Eltern zum Thema Beschneidung (http://www.beschneidung-von-jungen.de/home/infos-fuer-eltern.html)

- www.beschneidung-von-jungen.de (http://www.beschneidung-von-jungen.de/home/maennliche-beschneidung.html) Gesundheitsportal speziell zur Beschneidung. Bietet ausführliche und evidenzbasierte Informationen über die Beschneidung und ihre gesundheitlichen, psychischen und sexuellen Auswirkungen.
- Stellungnahme zum Urteil des Kölner Landgerichts bezüglich medizinisch nicht-notwendigen Beschneidungenn an minderjährigen Jungen (http://www.beschneidung-von-jungen.de/home/erklaerung-zum-koelner-beschneidungsurteil.html)

Videos

- Neugeborenenbeschneidung (Beschneidung mit einer Gomco-klemme) (http://www.dailymotion.com/video/xjkd30_infant-circumcision-injection-and-procedure_news)

Bitte beachten Sie auch den Hinweis zu Gesundheitsthemen!

Bitte beachten Sie auch den Hinweis zu Rechtsthemen!

Von „http://www.pflegewiki.de/index.php?title=Zirkumzision&oldid=136633“
Kategorien: Urologie | Chirurgie

- Diese Seite wurde zuletzt am 18. März 2014 um 20:18 Uhr geändert.
- Diese Seite wurde bisher 198.861 mal abgerufen.
  Bitte beachten Sie den Hinweis zu Gesundheitsthemen!
- Der Inhalt ist verfügbar unter der Lizenz GFDL. Bilddokumente können anderen Lizenzen unterliegen, sofern nicht anders angegeben.